1908

# Über akute Leukaemie.

---

## Inaugural-Dissertation

zur

## Erlangung der Doktorwürde

in der **Medizin** und **Chirurgie**

welche mit Genehmigung der hohen medizinischen Fakultät

der

**Vereinigten Friedrichs-Universität Halle-Wittenberg**

**Mittwoch, den 29. Juli 1908, mittags 12 Uhr**

öffentlich vortragen wird

**Georg Wehrsig**

Approb. Arzt

aus **Hirschberg** (Schlesien).



Halle a. S.
Buchdruckerei Hohmann
1908.

Referent: Herr Geh. Medizinalrat Prof. Dr. **Eberth.**

Meiner lieben Mutter.

Digitized by the Internet Archive
in 2026

https://archive.org/details/IA40153712_0191

# Ueber akute Leukaemie.

Die Frage der Aetiologie leukaemischer Erkrankungen ist noch eine durchaus dunkle. Im Jahre 1906 hat in einer Arbeit aus dem hiesigen pathologischen Institut Schattmann (71) den Zusammenhang von Traumen mit Leukaemie behandelt.

Um nun auch für die Fälle, bei denen Trauma nicht in Frage kommen kann, Anhaltspunkte ihrer Entstehung zu bekommen, veranlaßte mich mein hochverehrter Lehrer, Herr Geh.-Rat Eberth, das kasuistische Material der akuten Leukaemie aus den letzten Jahren zu sammeln und daraufhin genauer durchzusehen. Daß bei der Zusammenstellung gerade die akuten Fälle berücksichtigt werden sollten, hat seinen einfachen Grund darin, daß bei der Kürze des Verlaufs und dem Mangel an Komplikationen und Remissionen hier von vorn herein viel präzisere Daten zu erwarten sind.

Nachdem im Jahre 1899 W. Ebstein (21) die in der Literatur zerstreuten Fälle von akut verlaufender Leukaemie gesammelt und die Erkrankungsform eindeutig festgelegt hatte, haben sich von Jahr zu Jahr die einschlägigen kasuistischen Mitteilungen gemehrt, sodaß Fränkel (28) 1895 sogar die Ansicht äußerte, die Fälle von akuter Leukaemie ständen an Häufigkeit nicht hinter denen der chronischen Form zurück. Es ist auch nicht zu leugnen, daß inzwischen vieles in dem damals so merkwürdigen Krankheitsbild eine allseitig anerkannte Deutung gefunden hat. So kann man heutzutage den klinischen Verlauf, die Morphologie des Blutbildes, die Sektionsergebnisse als eindeutig bezeichnen.

Es sei mir deshalb gestattet, um spätere Wiederholungen zu vermeiden, an der Hand der Schilderung, die Pinkus (62) in

Nothnagels Handbuch gibt, kurz das Wesentliche über Symptomatologie und pathologische Anatomie der akuten Leukaemie voraus zu schicken:

„Die akute Leukaemie ist eine nur wenige Tage bis einige Wochen, ausnahmsweise auch wenige Monate dauernde Krankheit, welche, ähnlich einer akuten Infektionskrankheit unter Asthenie und anderen Allgemeinerscheinungen, häufig mit Fieber verbunden, in rapidem Verfall zum Tode führt."

„Die ersten Symptome bestehen in allgemeiner Schwäche, Kopf-, Halsschmerzen, Atemnot, Schwere auf der Brust und in den Gliedern, sonstigen vagen Symptomen einer drohenden Krankheit (Schwindel, Fiebergefühl). Zuweilen deutet schon die Lokalisation dieser Prodrome auf eine Bluterkrankung hin. So sind einige Fälle, die mit Schmerzen in der Milzgegend begannen, bekannt; Fälle, die, wie akuter Gelenkrheumatismus, sogar mit Schwellung der Gelenke einsetzten. Auffallend häufig macht sich ein bleiches Gedunsensein des Gesichts bemerkbar, zu dem sich dann nicht selten Nasenbluten, sowie Blutungen und Entzündungserscheinungen an der Schleimhaut des Mundes, namentlich am Zahnfleisch und im Rachen (vornehmlich den Gaumentonsillen) gesellen." So beschreibt Pinkus (62) den allgemeinen Krankheitsverlauf.

Dazu kommen dann als eigentliche Symptome:

I. Die Zeichen einer Anschwellung des lymphatischen Apparats und zwar sowohl der Lymphdrüsen als auch der Milz, sehr häufig auch der Tonsillen, des lymphoiden Apparates im Darmkanal.

II. Die für die akute Leukaemie so charakteristischen Blutungen in Haut und Schleimhäute und ihre Folgezustände (Nekrosen, Apoplexien, Lähmungen etc.).

III. Schwellungen und Verschwärungen in den Schleimhäuten, ganz besonders in der des Mundes.

IV. Die Vermehrung der weißen Blutkörperchen im strömenden Blut. Doch sei es mir gestattet, auf dem Blutbild der akuten Leukaemie weiter unten genauer einzugehen.

Zu diesen gesellen sich mehr oder weniger häufig einige für die akute Leukaemie minder charakteristische Symptome:

Durch die Blutveränderung bedingt ist natürlich eine meist sehr excessive Blässe der Haut und der sichtbaren Schleimhaut.

Die Leber ist sehr häufig geschwollen.

Im Urin findet sich fast regelmäßig eine stark vermehrte Harnsäureausscheidung (bis auf mehr als 12 g in 40 Stunden); damit parallel geht öfter eine Vermehrung der Phosphorsäureausscheidung.

Die Herztätigkeit ist fast immer sehr beschleunigt.

Nicht selten besteht durch Verlegung von Nase und Rachen durch lymphomatöse Massen eine heftige Dyspnoe; ebenso durch lymphatische Tumoren im Mediastinum.

Fieber besteht häufig; zeigt einen wenig typischen Verlauf, oft an septisches Fieber erinnernd.

Der Tod erfolgt im Marasmus oder bei benommenem Sensorium im Coma.

Was nun endlich das Blutbild der akuten Leukaemie betrifft, so kann man wohl die von Pinkus (62) energisch verteidigte Ansicht, es gäbe nur eine akute lymphatische Leukaemie, als definitiv widerlegt ansehen. Der Fall von Billings und Capps (9) dürfte als absolut eindeutig in dieser Hinsicht zu betrachten sein, selbst wenn man manchen der von ihm aus der Litteratur zusammengestellten Beobachtungen noch Zweifel entgegen bringen will. Ich werde bei der Besprechung der einschlägigen Fälle noch einmal diese Frage genauer verfolgen.

Pinkus' (62) Beschreibung des Blutbildes kann deshalb allein für die akute lymphatische Leukaemie zutreffend sein, wenn auch unbedingt zugegeben werden muß, daß diese Form in der überwiegenden Mehrzahl der Fälle zur Beobachtung gelangt ist. Das Blutbild ist dann meist ein sehr einfaches:

Die weißen Blutzellen sind absolut und in ihrem Verhältnis zu den roten mehr oder minder erheblich vermehrt. Von größerer Bedeutung ist aber noch die Tatsache, daß in dem Verhältnis der einzelnen Leukocytenformen untereinander durchgreifende Aenderungen eingetreten sind. Es prävalieren in dem Blutbild meist bis zu 90 und 99 Prozent die mononukleären, ungranulierten Zellen, und zwar meist die größere Form der-

selben, die ich, ohne präjudizieren zu wollen, mit Pinkus als große Lymphocyten bezeichnen möchte. Eine genaue Beschreibung derselben erübrigt sich wohl; es handelt sich um eine etwa 16—20 $\mu$ im Durchmesser zählende Zelle, die fast ganz von einem gleichmäßig helltingierten Kern eingenommen wird, der für das Protoplasma, das keine Granula zeigt, aber sich mit basischen Farbstoffen etwas besser färbt, nur einen schmalen Saum übrig läßt. — Es kommen jedoch auch Fälle von akuter lymphatischer Leukaemie vor, bei denen die kleinen Mononukleären prävalieren, die sich in ihrem Aussehen durch nichts von den gewöhnlichen Lymphocyten des Blutes unterscheiden. Diesen beiden Zellformen gegenüber zeigen die polynukleären Neutrophilen, die das Hauptkontingent im normalen Blute bilden, nicht nur eine ganz kolossale relative, sondern auch absolute Verminderung. Meist findet man nur einige wenige Prozent. Die eosinophilen Polynukleären halten sich ebenfalls in Grenzen, die fast stets den Wert von 1 % noch nicht erreichen. Ganz vereinzelt, auf einige wenige Exemplare beschränkt, findet man noch die von Ehrlich (22) mit Myelocyten bezeichneten Zellen, große mononukleäre Zellen mit neutrophilen Granulationen.

Von diesem für die akute lymphatische Leukaemie typischen Krankheitsbilde führen dann fließende Uebergänge zu dem Blutbefund, wie er sich aus den wenigen bisher beobachteten Fällen von akuter myeloider Leukaemie präsentiert. Den prozentuarischen Hauptanteil an den ebenfalls stark vermehrten Leukocyten nehmen hier gerade die Myelocyten ein (im Durchschnitt etwa 50 %). Die polynukleären Neutrophilen sind absolut ebenfalls stark vermehrt, dagegen bleiben sie relativ mit etwa 20—25 % gegen das Normale zurück. Polynukleäre Eosinophile sind in etwas größerer Zahl vorhanden, Mastzellen machen nur einige Zehntel Prozent der Gesamtzahl aus, sind aber absolut ebenfalls stark vermehrt (basophile Mononukleäre) und den Rest bilden die bei der akuten lymphatischen Leukaemie vorherrschenden beiden Zellformen.

Die Durchforschung der roten Blutkörperchen bei der akuten Leukaemie hat man wohl über dem Studium der weißen Zellen

etwas zu sehr vernachläßigt. Als feststehend ist zu bezeichnen, daß ihre Zahl meist recht beträchtlich herabgesetzt erscheint; im Durchschnitt schwankt sie zwischen 1 – 3 Millionen. Kernhaltige rote Blutkörperchen werden wohl in keinem Falle gänzlich vermißt; oft werden sie sogar mit recht erheblichen Zahlen verzeichnet. Auch sonstige Jugendformen der roten Blutkörperchen finden sich, Megalablasten, Makrocyten etc.; daneben allerdings auch Degenerationserscheinungen, poikilocytotische und polychromatische Erscheinungen. Hitschmann und Lehndorff (36) machen noch darauf aufmerksam, daß der Färbeindex bei der akuten Leukaemie ähnlich hohe Werte aufweist wie bei den schweren Formen der essentiellen Anaemie. Jedoch betont meiner Ansicht nach Grawitz (32) mit Recht, daß man gerade den Angaben über Prozentgehalt des Hb gegenüber sehr skeptisch sein müsse, weil es bei der leukaemischen Beschaffenheit des Blutes überhaupt sehr schwer sei, exakt Beobachtungen über die Färbekraft zu machen.

Die Befunde an der Leiche entsprechen den Ergebnissen der klinischen Beobachtung in weitgehendstem Maße. Die auffälligsten Erscheinungen sind auch im Obduktionsbefunde die Blutungen in Haut, Schleimhäute, seröse Häute; Gehirnapoplexien und Netzhautblutungen lassen sich ebenfalls auf dem Sektionstisch nachweisen.

Die schon während des klinischen Verlaufs in Erscheinung getretene Schwellung des gesamten lymphatischen Apparats erweist sich bei der Obduktion meistens von noch größerer Ausdehnung, als man annahm. Die Lymphdrüsen sind fast konstant geschwollen, wenn auch häufig nicht sehr erheblich. Sie sind markig, weiß, von derber Consistenz, sehr häufig findet man ausgedehnte Blutungen in ihrem Parenchym. Nur vereinzelt vermißt man einen Milztumor. Die Consistenz dieses Organes ist meist weich, seine Farbe grau — bis braunrot. Die Follikel erscheinen meist vergrößert. Konstant scheint die Beteiligung des Knochenmarks zu sein, die sich oft am Lebenden durch Schmerzhaftigkeit des betreffenden Knochens kundgibt. Das Mark ist auch in den langen Röhrenknochen in zellreiches um-

gewandelt; seine Farbe wird meist als himbeergeleeartig beschrieben, manchmal auch als grau bis graurot; grüngelbliche Einsprengungen, an Eiter erinnernd, findet mann auch verzeichnet; sie bilden wohl den Uebergang zu Veränderungen beim Chlorom.

Der lymphatische Apparat beteiligt sich, wie gesagt, in ganzer Ausdehnung an der Hyperplasie. Die Tonsillen sind fast konstant vergrößert; sehr häufig findet man Wucherungen des lymphatischen Gewebes in der Zunge, im Gaumen und Pharynx, vor allem aber im Magen-Darmtraktus. Die Peyer'schen Plaques und Solitärfollikel können solche Dimensionen annehmen, daß sie häufig geradezu als polypenartige Tumoren imponieren. (Askanazy [4] hat eine Anzahl derartiger Fälle zusammengestellt). Gerade im Digestionstraktus zerfallen die lymphoiden Wucherungen mit Vorliebe, jedenfalls wohl wegen der mechanischen Irritation, und bilden dadurch Ulcerationen von beträchtlicher Ausdehnung, die z. B. im unteren Dünndarm nur schwer von typhösen Geschwüren zu unterscheiden sind. Auch an Orten, wo normaliter kein oder wenigstens sehr spärliches lymphoides Gewebe existiert, kommt es zu derartigen Wucherungen. Fast konstant findet man kleine Lymphome in Leber und Nieren, oft auch unter der Haut etc.

Histologisch erweisen sich die lymphatischen Wucherungen und die Knochenmarksveränderungen zusammengesetzt aus Zellen, die ein getreues Abbild des jeweiligen Blutbefundes liefern.

Was nun die Casuistik der akuten Leukaemie anlangt, so hat Mixa (54) im Jahre 1901 über 68 Fälle dieser Erkrankung berichten können. Seitdem ist meines Wissens keine weitere Zusammenstellung mehr gemacht worden. Ich möchte deshalb die seit Mixas (54) Arbeit beobachteten Fälle hier kurz anführen:

**Fall I.**

Phear (60) 21jähr. Mann; 6wöchentliche Dauer der Erkrankung, Blutbefund: w : r = 1 : 3. 81 % der weißen werden als große Lymphocyten bezeichnet und bilden auch den Hauptbestandteil des Knochenmarks, doch unterscheiden sich diese Zellen insofern von den gewöhnlichen Lymphocyten, als sie „feine Granulationen" besitzen.

**Fall II.**

Dennig (17) 19jähr. Dienstmädchen. Anamnestisch, vor 2 Jahren Diphtherie, Mitte Juli 1900 Beginn der Allgemeinsymptome, am 28. August Aufnahme in die Klinik, 2. Oktober Exitus. Blutbefund: rote 800 000, vereinzelte Normoblasten, starke Polychromatophilie, w : r = 1 : 40, hauptsächlich große Lymphocyten, daneben kleine; granulierte Zellen nur 1—2 im Präparat.

Eine Stunde ante exitum überwiegen die kleinen Lymphocyten. Polynukl. Leukocyten sind viel zahlreicher als bei der ersten Untersuchung. Temperatur anfangs normal, später leichte Erhebungen. Bei der Sektion sind makroskopisch und histologisch die Lymphdrüsen normal.

**Fall III.**

Stewart (77) 28jähr. Mädchen, Aufnahme 11. April, Exitus 11. Mai 1899. Anamnestisch: als Kind Morbillen, vor 9 Jahren verheiratet, 5 Kinder, nach einer Geburt schwere Diarrhöe, letzter Partus vor 3 Monaten, 1 Monat lang Ernährung an der Brust. Seit dieser Zeit Beginn der Erkrankung. In den ersten Krankheitstagen deutliche Leukopenie, etwa vom 19. April an staffelförmiger Temperaturanstieg, stärkere Milzschwellung, Durchfälle, roseola-artiges Exanthem, Widal am 2. Mai positiv, 7. Mai Petechien und Zahnfleischblutungen.

Blutbefund: r. 1 280 000, w. 89 600, hauptsächlich große mononukl. 11. Mai starke Darmblutung und Exitus.

Das Sektions- und histologische Ergebnis faßt St. in dem Satze zusammen, es handelte sich um den Befund einer akuten Infektion plus der Lymphocytenvermehrung.

**Fall IV.**

Ewing (25) Neger mittlerer Jahre, seit 2 Monaten Gingivitis, oberflächliche Drüsen nicht vergrößert. Ausgesprochene Leukocytose, große Zahl neutrophiler Myelocyten, Exitus im Collaps, Knochenmark puriform.

**Fall V.**

Derselbe: Junger Mann. Blutbefund: Hb 20 %, rote 1 080 000, weiße 686 000, davon Mononukl. (meist kleine) 61 %, Polynukl. 6 %, neutroph. Myelocyten 31 %, eosinoph. Myelocyten 2 %, ein paar Mastzellen, reichlich kernhaltige rote.

**Fall VI.**

Rosenblath (68) 24jährige Köchin. Anamnestisch, in den letzten Jahren Bleichsucht. Vor 3 Wochen Nasenbluten, profuse Menses, aufgenommen 14. Januar, gestorben 23. Januar 1897. Blutbefund: Rote 1 500 000 bis 656 000, weiße 21 000 bis 54 000, mikroskopisch sehr spär-

lich Normoblasten. Von den weißen sind die Hauptmasse große Lymphocyten, die polynukl. Leukocyten sind reduziert — nie mehr als $^1/_3$ der weißen Zellen ausmachend. Bei der Sektion fanden sich außer den leukaemischen Erscheinungen auch Abscesse in Lungen und Herzfleisch.

**Fall VII.**

Derselbe: 22jähr. Mann, 10 Tage vor der Aufnahme erkrankt mit Haut- und Zahnfleischblutungen. Blutbefund: Rote 6 000 000 bezw. 5 000 000, weiße 30 000 bzw. 100 000, und zwar hauptsächlich Lymphocyten. Unter den roten ziemlich zahlreiche Normoblasten.

**Fall VIII.**

Bramwell (12) 33jähr. Mann, seit 1 Monat hochgradig schwerhörig, seit 3 Tagen arbeitsunfähig, aufgenommen 29. Sept., gestorben 30. Sept. 1901. Keine Blutuntersuchung in vivo, im Leichenblut starke Vermehrung der Lymphocyten, hauptsächlich der großen Form, die Sektion zeigt außer dem typischen Befund auch Infiltrationen in Larynx und Epiglottis.

**Fall IX.**

Derselbe: Akute Leukaemie ohne starke Drüsenbeteiligung. Bemerkenswert eine kolossale Vergrößerung beider Nieren. In ihrer Rindensubstanz ausgedehnte Hämorrhagien, die Marksubstanz von der Farbe eines anämischen Gehirns. Im Urin nie Blut und Eiweiß. Nackendrüsen von grüner Farbe.

**Fall X.**

Dorothy Reed (66) 47jähr. Mann, starker Trinker, vor 15 Jahren Malaria. Vor 6 Monaten starkes Nasenbluten, seitdem zunehmende Blässe. Vor $3^1/_2$ Wochen erneutes Nasenbluten, Beginn ärztlicher Behandlung.

Im Blut kolossale Vermehrung der weißen Zellen, schätzungsweise bis zu einem Verhältnis von w : r = 1 : 1.

Die genaue Auszählung ergab auf 1000 — hauptsächlich kleinen — ungranulierten nur 3 bis 4 granulierte Leukocyten. Hervorzuheben ist das Fehlen jeder erheblichen Drüsenschwellung.

**Fall XI.**

Alexander und Hirschfeld (11) 21jähr. Tischler, aufgenommen 25. April, gestorben 9. Juni 1901, machte vor 3 Jahren Typhus durch, hatte voriges Jahr monatelang an Husten und Auswurf zu leiden und behielt seitdem eine leichte Sternalschmerzhaftigkeit. Vor 8 Tagen bekam er Zahnschmerzen und ließ sich einen Zahn ziehen, die Wunde blutete 24 Stunden lang und es bildete sich ein Zahnfleischgeschwür. Blutbefund: bis zum 25. Mai ist nur eine mittelschwere Anaemie zu konstatieren, erst seit diesem Tage leukaemische Zusammensetzung des Bluts: Hb 20%.

Rote 1 250 000, weiße 30 800—64 000, davon sind 68,5—80,2% Polynukl. 1,1—8,6% Myelocyten, 20,0—13,2% große und 1,2—7,2% kleine Lymphocyten, mäßige Poikilocytose.

**Fall XII.**

Glinsky (30) 1 jähr. Knabe, Tränenfluß und Verklebung der Augen; nach einigen Wochen ständig zunehmender Exophthalmus, Blässe, Erbrechen, Durchfälle. Blutbefund: rote 918 750, weiße 180 416. w : r = 1 : 5, Hb 21%. 94,4% der weißen sind Lymphocyten, 5,3% Neutrophile, spärliche Myelocyten und Normoblasten. Bei der Sektion finden sich ausgedehnte leukaemische, teils band-, teils knotenförmige Infiltrate in der Pia mater. Zwischen Periost nnd Knochen der Rippen unmittelbar vor der Knorpelgrenze bis zu 1/2 cm dicke spindelige Auftreibungen leukaemischer Natur. Gleiche Veränderungen wie in der Pia füllen den sulcus coronarius und longitudinalis cordis bis Kleinfingerdicke aus.

Mikroskopisch ist auch der Herzmuskel mit leukaemischen Infiltrationen durchsetzt, stellenweise sogar durch sie ersetzt.

**Fall XIII.**

Milchner (51) 57 jähr. Dame, im Winter 1899 Blutwallungen, sonst nie krank. März 1901 Mattigkeit, Schwindel beim Gehen, im April Atemnot, Herzklopfen, ständig zunehmende Blässe. 8. Juli Aufnahme in die Klinik. Hier ist bis auf eine hochgradige Anaemie und einen taubeneigroßen, als Mesenterialdrüse gedeuteten Tumor hinter dem Magen nichts Abnormes nachweisbar. Blutuntersuchung: große Lymphocyten 85%, kleine 6%. Auch im weiteren Verlauf weder Blutungen noch Schwellungen des lymphatischen Apparats. Exitus 17. Juli.

**Fall XIV.**

Michaelis (50) 50 jähr. Plätterin, als Kind Scharlach, vor mehreren Jahren wiederholt Lungenentzündung, 2 Kinder leben, 3 sind gestorben, 1 Abort, seit 10 Jahren Menopause.

10 Wochen vor der Aufnahme Mattigkeit, Husten, Stiche im l. Hypochondrium. 23. Januar 1900 Aufnahme, 3. März Exitus. Keine Drüsenschwellung. Blutbefund: Hb 40%, rote 3 450 000, leichte Poikilocytose, weiße 16 000 und zwar 20,0% kleine, 56,0% große Lymphocyten, 7,2% neutrophile Myelocyten, 16,0% polynukleäre Leukocyten. 0,4% Eosinophile, 0,4% Mastzellen, 0,8% Normoblasten.

Bei der Sektion findet sich eine linksseitige Pleuritis.

**Fall XV.**

Neutra (56) 49 jähr. Frau. Mit 15 Jahren Erysipel. 10 Partus, sämtlich mit ärztlicher Hilfe, Menopause vor 1/2 Jahr, seit 3 1/2 Monaten ständig zunehmende Blässe.

Blutbefund: Hb 30%. Rote 1 500 000, weiße 121 400. Davon 94,5% kleine, 4% große Lymphocyten. 1,5% polynukleäre Leukocyten. 0,1% Eosinophile. Keine Mastzellen, keine Normoblasten.

Während des Verlaufes treten adenoide Wucherungen unter beiden Stimmbändern und eine akute exsudative Pleuritis auf. Interessant ist es, daß während ihres Bestehens die Leukocytenwerte zur Norm zurückkehren, um nach Abklingen der akuten Erscheinungen wieder in die Höhe zu gehen.

**Fall XVI.**

Derselbe: 14jähr. Junge, 6 Wochen ante exitum erkrankt unter den Erscheinungen hochgradigster Anaemie mit häufigem Nasenbluten.

Blutbefund: rote 2620000, weiße 1040, davon 84,4% Lymphycyten und 15,5% polynukl. Neutrophile. Es entwickelt sich eine eitrige Pleuritis und Peritonitis (von einem Psoasabsceß ausgehend). In dieser Zeit sinkt die Leukocytenzahl unter die Norm. 92% sind polynukl. Leukocyten, 8% Lymphocyten.

**Fall XVII.**

Meyer (49) 26jähr. Postillon, seit 3 Tagen Mattigkeit, Frostgefühl, am Tage vor der Aufnahme von 5—8 Uhr ununterbrochenes Nasenbluten. Blutbefund: Hb 67%. Rote 3 400 000, weiße 172 500. Davon sind 70% hauptsächlich große Lymphocyten, 7% polynukl. Leukocyten, 1% Eosinophile und 22% Schollen.

**Fall XVIII.**

Billings und Capps (9) 68jähr. Patient, vor 9 Jahren Gallensteinkoliken, vor 7 Jahren urämische Erscheinungen (Brightsche Krankheit), Beginn der Erkrankung im August 1899 mit Schwäche, Parulis und Unterkiefernekrose. Exitus nach 2 Monaten. Blutbefund: rote 2 000 000 bis 1 700 000, weiße 374 000 bis 540 000 und zwar polynukl. Leukocyten 21,2—24%, neutrophile Myelocyten 28,4—53,6%, eosinophile Myelocyten 0,8—2,4%. Große Lymphocyten 22—39,2%, kleine Lymphocyten 1,6—4%. Eosinophile 0,4—1,6%, reichlich kernhaltige rote.

**Fall XIX.**

Hitschmann und Lehndorff (36) 34jähr. Magd, mit 3 Jahren Blattern, im Anschluß daran Augenentzündungen bis zum 11. Jahre. 1901 Gonorrhoe. Beginn der jetzigen Erkrankung angeblich vor 4 Monaten mit allgemeinen Symptomen. Aufnahme 15. Juli, gestorben 12 August 1902. Eigentümliches Exanthem: zahlreiche blaßrote bis hellbraune, nicht scharf begrenzte Flecke von Linsengröße. Blutbefund: Hb 33%, rote zwischen 2 100 000 und 724 000, weiße zwischen 10 500 und 35 000, davon granulierte Zellen (polynukl. Neutro- und Eosinophile) zwischen 9,7 und 4,0%, das übrige sind Lymphocyten; zunächst beteiligen sich große und kleine

Formen ungefähr in gleichen Zahlen daran, später überwiegen immer mehr die großen Zellen. Kernhaltige rote Blutkörperchen reichlich, bis zum Verhältnis von 1 : 87 normale Erytrocyten.

**Fall XX.**

Januskiewicz (39) 42 jähr. Israelit Mit 16 Jahren Typhus, 2 mal schwere Bronchitiden, vor 4 Wochen akuter Beginn der Erkranknng mit Halsschmerzen. Fieber und Appetitlosigkeit. Aufnahme 25. April, Exitus 8. Mai 1902. Blutbefund: Hb 4,86 %, rote 1 540 000, weiße 52 500, in der Hauptsache große Lymphocyten, daneben aber auch Myelocyten und Polynukl. in ziemlicher Menge (bis zu 5,25 bezw. 15,5 %).

**Fall XXI.**

Drozda (19) 12 jähr Knabe, seit 4 Wochen krank, intensive Kopfschmerzen mit leichten Schmerzen in den unteren Extremitäten. Aufnahme 12. Oktober, Exitus 21. Oktober 1902. Blutbefund: w : r = 1 : 25.

Die weißen Blutkörperchen bestehen hauptsächlich aus großen Lymphocyten, daneben 3—4 Eosinophile in einem Gesichtsfeld, vereinzelte Normoblasten; keine Poikilocytose.

Sektion: Beiderseits ältere Pleuritis über den unteren Lungenpartien. Sehr starke leukaemische Veränderungen im ganzen Digestionstraktus, im Magen von mehr flächenhafter Ausdehnung, im Darm in Gestalt einzelner Knoten und Knötchen.

**Fall XXII.**

Taylor (80) 10 jähr. Knabe 14 Tage vor der Aufnahme Schwellung der l. Parulis, Dämpfung über dem oberen Sternum Blutbefund: weiße 50 000 und zwar 94 % kleine, 3 % große Lymphocyten, 2,5 % Polynukl. und 0,5 % Eosinoph. Exitus 1 Monat nach der Aufnahme.

**Fall XXIII.**

Derselbe: 14 jähr. Mädchen, vor 6 Wochen erkrankt mit Gliederschmerzen und allgemeinem Unbehagen. Aufnahme 14. Januar. Exitus 21. Januar 1903. Blutbefund: außerordentliche Vermehrung der Leukocyten. 95,8 % sind kleine Lymphocyten.

**Fall XXIV.**

Türk (82) 38jähriger Mann, aufgenommen 3. Februar, gestorben 10. Februar 1903 Seit November 1902 zunehmende Blässe, seit Weihnachten Zahnfleischblutungen, rapide Verschlimmerung des Allgemeinbefindens. Blutbefund: Hb 19 –10 %, Rote 1 070 000—560 000, ohne starke Poikilocytose. Weiße 42 200 – 58 000 und zwar 40,5—47 % Myelocyten, 32—37 % Polynukleäre und 14 – 18 % Lymphocyten, keine Mastzellen Aus dem klinischen Befund hervorzuheben ist die geringe Beteiligung von Drüsen und Milz am Krankheitsprozeß.

Bei der Sektion zeigt das Knochenmark und vereinzelte Drüsen eine diffus grasgrüne Farbe, mikroskopisch besteht es jedoch überwiegend aus Myelocyten.

**Fall XXV.**

Churchill, Spooner (73) 4jähriger Knabe, stets sehr blaß. 6—7 Wochen ante exitum schwerer krank, in den letzten 4 Wochen in ärztlicher Behandlung. Blutbefund: Zunehmende Oligocythämie, Leukocyten 80 000, in den letzten Lebenstagen auf 6300 abfallend. Constante Lymphocytose von 98 – 99 %. Aus dem Blut wurde kurz vor und nach dem Tode ein Streptokokkus gezüchtet. Temperatur erst in den letzten Tagen erhöht.

**Fall XXVI.**

Miller und Hess (52) 24jähr. Handlungsreisender. Vor 4 Jahren Anfall von „typhoid fever", Patient ist starker Raucher. Oktober 1901 wurde er 5 Wochen lang ärztlich wegen akuter Gastritis behandelt, am 14. November wurde er bettlägerig, es wurde die Diagnose auf Peritonitis tub gestellt. Plötzlich starkes Nasenbluten, Blutbefund: Rote 2 800 000, weiße 50 000 und zwar 4 % kleine, 84 % große Lymphocyten. 3 % Eosinophile, 1 % Myelocyten und 8 % Polynukl. Zahlreiche kernhaltige rote Blutkörperchen, hauptsächlich Megaloblasten. 20. November Exitus unter den Erscheinungen eines plötzlichen Collapses und starken Brechreizes.

Sektion: Narben in beiden Lungenspitzen. Ruptur der Milz. Intussusceptio ileocoecalis bedingt durch einen großen infiltrierten Peyerschen Haufen ca. 25 cm über der Ileocoecalklappe.

**Fall XXVII.**

Carl Sternberg (75) 67jähr. Diener, aufgenommen 19. März, gestorben 20. März 1903. Patient klagt seit dem 6. März über heftige Kopfschmerzen, bekam am 13. März einen Ausschlag über den ganzen Körper und vorgestern Schwellung der Augenlider.

Im Leichenblut befinden sich 95,6 % kleine, 3,1 % große Lymphocyten und 1,3 % polynukl. Leukocyten. w : r = 1 : 14.

**Fall XXVIII.**

Derselbe: 14jähr. Buchbinderlehrling, aufgenommen 21. Oktober, gestorben 27. Oktober 1904, bis vor 14 Tagen stets gesund. Damals begann der Leibesumfang zu wachsen, es stellten sich Atembeschwerden ein. Blutbefund: rote 2 500 000, weiße 800 000, und zwar 93 % große, 5,1 % kleine Lymphocyten und 1,8 % polynukl Leukocyten. Starke Poikilocytose, vereinzelte kernhaltige rote Zellen, besonders Megaloblasten.

Bei der Sektion findet sich ein kolossaler Thymustumor, der mikroskopisch hauptsächlich aus großen Lymphocyten besteht.

**Fall XXIX.**

Derselbe: 82jähr. Magister, aufgenommen 18. November, gestorben 3. Dezember 1902, seit 6 Wochen starke eitrige Bronchitis mit Atemnot. Im Leichenblut finden sich 30,7 % polynukl. Leukocyten, 46,8 % große und 22,5 % kleine Lymphocyten. w : r = 1 : 56.

**Fall XXX.**

Derselbe: 51jähr. Tagelöhnersfrau, aufgenommen 2. Dezember, gestorben 10. Dezember 1901. Seit ca. 7 Wochen Schmerzen im Kreuz, Kopfschmerzen, Schwindel und Erbrechen, seit 3 Wochen Zahnfleischschwellung. Blutbefund: rote 1 600 000, weiße 30 400, und zwar 23,7 % polynukl. Leukocyten, 48,7 % große, 24,3 % kleine Lymphocyten, 3,3 % Myelocyten. w : r = 1 : 52.

Bei der Sektion zeigen alle Lymphdrüsen auf dem Durchschnitt eine hellgrüne Farbe, die Tonsillen weisen Auflagerungen gleicher Farbe auf. Im Knochenmark ebenfalls blaßgrüne Einlagerungen.

**Fall XXXI.**

Derselbe: 18jähr. Magd, aufgenommen 19. Juli, gestorben 14. Sept. 1903. Im Mai 8 Tage lang Stechen in der r. Brustseite, die sich dann am 18. August wiederholten. Während des klinischen Aufenthaltes entwickelt sich eine ausgesprochene rechtsseitige Pleuritis, durch Punktion werden 700 ccm serösen Exsudats entleert. Blutbefund: w : r = 1 : 22, die Erytrocyten sind an Zahl stark vermindert, geringe Poikilocytose, vereinzelte Normoblasten. Von den weißen Blutkörperchen sind 77 % große und 21 % kleine Lymphocyten, die übrigen 2 % fallen auf die polynukl. Neutrophilen und sehr spärlichen Eosinophilen.

**Fall XXXII.**

Pfannkuch (64) 23jähr. Mädchen, seit Jahren blaß, Ende August plötzlich erkrankt mit Durchfall, Erbrechen und Husten. Am 6. September beginnende Atemnot, Schmerzen im Leib und in der l. Brustseite. Aufnahme am 10. September, Exitus am 15. September 1903. Blutbefund: Rote 2 500 000, weiße 1 000 000, und zwar 76,5 % große Lymphocyten, 10,6 % neutrophile Myelocyten, 12,2 % neutrophile Polynukleäre. Eosinophile und kleine Lymphocyten sehr spärlich. Reichlich Normoblasten, starke Poikilocytose.

Die Sektion ergibt blutige Transsudate in die serösen Höhlen, ausgedehnte leukaemische Infiltrate auf Pleura und Pericard in Gestalt kirschgroßer brauner Tumoren. Eine Blutung im Pons nahe der l. Pyramidenbahn hatte die klinisch beobachtete Parese der Beine verursacht.

**Fall XXXIII.**

Hermon Gordinier (31) 56 jähr. Kaufmann, aufgenommen 4 April, gestorben 9. April 1903. Starker Raucher. Ende Dezember 1902

Beginn der Erkrankung mit einer schweren Bronchitis, großer Mattigkeit und Fieber. Der Husten blieb bestehen. Blutbefund: Hb 28 %, rote 1 500 000, weiße 260 000 und zwar 61,4 % neutrophile, 4,1 % eosinophile Myelocyten. 0,2 % eosinoph. Polynukl., 5,8 % neutrophile Polynukl., 1,8 % Uebergangsformen, 24,4 % große und 2,0 % kleine Lymphocyten und 0,3 % Mastzellen. Leichte Poikilocytose, zahlreiche Normo- und Megaloblasten.

**Fall XXXIV.**

Savory (70) 4½ jähr. Junge. Im Juli 1902 wurde die Circumcisio gemacht, im Dezember suchten die Eltern den Arzt auf, weil er verdrießlich und hinfällig geworden war. Exitus 29. Januar 1903. Blutbefund: Hb 35 %, rote 2 157 000, weiße 356 000 und zwar 3,45 % polynukl. Neutrophile, 96,07 % Lymphocyten, 0,33 % Eosinophile und 0,16 % Myelocyten. Spärlich Normoblasten.

**Fall XXXV.**

Welt Kakels (40) 18 monatlicher Junge, akute Leukaemie, und zwar 96 % Lymphocyten, von denen die kleinen 3 mal so zahlreich wie die großen waren.

**Fall XXXVI.**

Dudgeon (20) 37 jähr. Mann, aufgenommen 29. August, gestorben jedenfalls kurz nach dem 14. September 1904.

Eltern beide luetisch, Anfang Juli erkrankt mit Mattigkeit und Blutarmut, Mitte August wurde er bettlägerig. Blutbefund (3 Untersuchungen): rote zwischen 2 102 000 und 956 000, weiße zwischen 43 980 und 449 800, davon sind 2,1 bis 0,4 % Polynukl., 12,7 bis 46,2 % kleine und 34,0 bis 86,6 % große hyaline Zellen.

Bei der Sektion geben Leber, Lymphdrüsen, Milz und Knochenmark deutliche Eisenreaktion.

**Fall XXXVII.**

Barié und Salmon (8) akute Leukaemie mit einem in 3 Tagen zu Kindskopfgröße angewachsenen Hämatom der r. Skapulargegend; es werden 1300 g Blut durch Incision entleert. Da die Quelle der Blutung nicht gefunden werden kann, geht der Patient am nächsten Tage an akuter Verblutung zugrunde.

**Fall XXXVIII.**

Millard und Girode (53) akute lymphatische Leukaemie. Aus dem Blut und Harn kann schon bei Lebzeiten Staphylococcus pyogenes aureus von hoher Vitalität gezüchtet werden, während der Saft vergrößerter Lymphdrüsen steril bleibt.

**Fall XXXIX.**

Hamilton Browning (14) 57 jähr. Mann. Aufn. im Mai 1904, Exitus 4 Wochen später. Trinker mäßigen Grades, seit 3 Wochen Schmerzen und Kraftlosigkeit in den Beinen. Blutbefund: rote 2 480 000, weiße 98 300 und zwar 50,8 % Neutrophile (38 % polynukl., 12,8 % Myelocyten und Uebergangsformen), 4,5 % meist mononukl. Eosinophile, 40,7 % große, 4 % kleine Lymphocyten, 0,2 % Mastzellen. Unter 1450 Leukocyten 17 Normoblasten.

**Fall XL—XLII.**

Peter Holst. (37) Beschreibung von 3 einschlägigen Fällen. Als Entstehungsmöglichkeit der akuten Leukaemie nimmt Verf. an, daß mehrere unserer Infektionskrankheiten solche Veränderungen im Knochenmark setzen können, daß sich eine akute Leukaemie bildet.

**Fall XLIII—XLVII.**

Thomas Mc Crae (16) 2 Knaben von 15 resp. 16 Jahren, 2 junge Männer von 20 und 21 Jahren und ein 3 jähriger Junge. In allen Fällen scheint es zu einem rapiden Zerfall von roten Blutkörperchen zu kommen. Das Blut zeigt den Charakter einer primären schweren Anaemie.

**Fall XLVIII.**

Donnan (18) 12 jähr. Knabe, gar keine Drüsenschwellung.

**Fall L.**

Plehn (63). Sein 2. Fall ist eine akut myelogene Leukaemie ohne Drüsen- und Milzschwellung. Im roten Knochenmark fanden sich angeblich zahlreiche Lymphocyten (!).

**Fall LI.**

Kerschensteiner (42) 41 jähr. Hausmeisterin, aufgenommen 15. Oktober, gestorben 29. Oktober 1904. Vor 3 Jahren hat sie Gelenkrheumatismus gehabt; seitdem bestehen dauernd leichte Schmerzen in den Gelenken. Beginn der jetzigen Erkrankung vor 3 Wochen im Anschluß an eine Erkältung mit Schmerzen im ganzen Körper und Kopfweh.

Blutbefund: Hb 18 %, rote 885 000, weiße 6700, Erytroblasten 570. Von den Leukocyten sind 77,5 % polynukl. Neutrophile, 8,2 % Myelocyten, 10 % Lymphocyten, 0,3 % polynukl. Eosinophile, 4 % große Mononukl. Die roten zeigten sehr erhebliche Poikilocytose, Mikro- und Megalocyten.

Aus dem Sektionsprotokoll sind hervorzuheben alte tuberk. Narben in den Lungen und ein größeres tuberkulöses Darmgeschwür.

**Fall LII.**

P. Weber und K. Fürth (87) 34jähr. Mann, aufgenommen 12. Nov., gestorben 17. November 1902. Vor 6 Jahren Schanker und Gonorrhoe,

in den letzten 2—3 Jahren bandwurmleidend (Botryocephalus latus), vor 1 Jahr wurde er im Londoner Hospital wegen Magenstörungen behandelt. Der jetzt vorhandene Ausschlag besteht seit 4 Monaten (blaßbraune, nicht hämorrhagische Flecken über Gesicht, Rumpf und Extremitäten zerstreut). Blutbefund: Hb 30 %. Leukocyten leicht vermehrt 71,8 % kleine, 6,6 % große Lymphocyten, 20,6 % polynukl Neutrophile. 0,8 % Mastzellen und 0,2 % Eosinophile Keine Poikilocytose.

Bei der Obduktion befindet sich der mittlere Teil des linken Unterlappens im Stadium roter Hepatisation. Auffällig ist, daß sich im Knochenmark hauptsächlich Myelocyten gefunden haben sollen.

**Fall LIII.**

Derselbe: 23 jähr. Uhrmacher, aufgenommen 1. November, gestorben 10. November 1904. Vor 2 Jahren Gonorrhoe, seit 2 Wochen besteht der Purpura-Ausschlag. Blutbefund: Rote 4 000 000, weiße 76 000, hauptsächlich große und kleine Lymphocyten. Polynukl. Leukocyten absolut und relativ vermindert. In den letzten Tagen intensive Schluckbeschwerden infolge einer Rachenphlegmone. Dabei sinkt die Zahl der weißen Blutzellen auf 3000.

**Fall LIV.**

Rolleston und Ascherson (67) 7 jähr. Mädchen. Kurz vorübergehende Facialisparese, 2 Tage vor der Aufnahme Fieber, Nasen- und Kehlkopfblutung. Blutbefund: Hb 30 % Rote 2 320 000, leichte Poikilocytose, weiße 60 000 und zwar 3,3 % polynukl. Neutrophile, 1,8 % hyaline Leukocyten und 95 % Lymphocyten, hauptsächlich der großen Form.

**Fall LV.**

P. Weber (85) 49 jähr. Mann, er hat einmal Influenza, öfter Halsschmerzen gehabt. Beginn der Erkrankung vor 8 Wochen mit Zahnfleischblutungen, Hals-, Kopf- und Rückenschmerzen Das Leichenblut zeigt starke Vermehrung der Leukocyten. 36,4 % davon sind kleine, 56,3 % große Lymphocyten, 0,2 % polynukl. Neutrophile, 1,1 % eosinophile Leukocyten. 2,4 % Myelocyten und 3,6 % eosinophile Myelocyten. Bei der Sektion finden sich Narben in den Lungenspitzen und pleuritische Adhaesionen über der rechten Lunge.

**Fall LVI.**

Larrabee (45) 6 Wochen altes Kind, einen Tag vor der Aufnahme Beginn der Erkrankung mit Brechdurchfall. Blutbefund: Rote 4 392 000, weiße 918 000 und zwar 0,5 % Polynukl., 93,2 % kleine, 5,9 % große Lymphocyten, 0,1 % Eosinophile, sehr wenig Mastzellen und Normoblasten.

**Fall LVII.**

Stevens (76) 17 jähr. Mensch, der vor 6 Monaten den Oberschenkel gebrochen hatte. Beginn der jetzigen Erkrankung vor 8 Tagen mit all-

gemeiner Schwäche und quälendem Priapismus. Blutbefund: Rote 1 620 500, weiße 920 000, fast ausschließlich große Lymphocyten.

**Fall LVIII - LIX.**

Stock (79) Präparate von 2 Fällen von akuter Leukaemie, das eine zeigt ausgedehnte Blutungen vor und in der Retina, das andere eine leukaemische Infiltration der Chorioidea bis auf das dreifache ihrer normalen Dicke.

**Fall LX—LXII.**

Zeri (90) 3 Fälle, von denen der erste in 7 Tagen, die beiden anderen in weniger als 2 Monaten tödlich verliefen, es handelte sich im Blutbefund bei allen um ein Vorwiegen großer mononukl. Leukocyten (Uebergangsformen und großer Lymphocyten).

**Fall LXIII—LXVI.**

Mathew (48) 4 eigene, genau beobachtete und durchgearbeitete Fälle. Es handelte sich stets um jüngere männliche Kranke, deren Krankheit unter Fieber, Vergrößerung der Lymphdrüsen und Milz, Blutungen und Ulcerationen der Schleimhäute einherging und in 6—10 Wochen zum Tode führte. Aus dem Blutbefund und den Ergebnissen der Sektion schließt Verfasser, daß es sich in diesen Fällen um eine Erkrankung handelt, die vom Knochenmark und nicht, wie Ehrlich und seine Schüler lehren, von den Lymphdrüsen ausgeht. Besonders scheinen die großen mononukl. Leukocyten aus dem Knochenmark zu stammen.

**Fall LXVII.**

Auer (5) 21jähriger Mann, akute Leukaemie, Zahl der Leukocyten 118 000 bis 135 000. 92—95 % davon sind große Lymphocyten. An einem Teil der letzteren, der sich durch amöboide Bewegungen auszeichnete, fand A. im frischen Blutpräparat stark lichtbrechende Körper im Cytoplasma, die teils Stäbchen- teils Körnerform zeigten, außerdem beschreibt er pulsierende helle Zonen im Kern dieser Zellen, im Trockenpräparat färbten sich diese Gebilde mit Leishman-Gemisch und Ehrlichs Triacid, nicht mit Methylenblau, Hämatoxylin und Osmiumsäure. Die Stäbchen zeigten eine Länge von 1—6 $\mu$, eine Dicke bis zu 0,2 $\mu$ und lagen meist tangential zum Kern, die Körner hatten eine sehr wechselnde Form und einen Durchmesser von 0,25—1,5 $\mu$. Erstere kamen in 6—10 Prozent, die Körner nur in 2 Prozent der großen Lymphocyten vor.

**Fall LXVIII—LXX.**

Brandenburg (13) Bericht über 3 einschlägige Fälle kleiner Kinder (ohne Blutbefund etc.), bei denen die in vita gestellte Diagnose auf Morbus maculosus acutissimus in akute Leukaemie umgeändert werden mußte.

**Fall LXXI.**

Herrich (34) 22jähriger Mann, Dauer der Erkrankung 5 Wochen, ständiger doppelseitiger Exophthalmus. Der Blutbefund ist der für akute Leukämie typische. Der Exophthalmus erweist sich bei der Sektion als bedingt durch Infiltration des Orbitalfettgewebes.

**Fall LXXIII.**

Tobot (82) 52jähriger Patient. Aus der Anamnese hervorzuheben: Alkoholismus, Lues, häufiger Rheumatismus. Beginn der Erkrankung mit Frösteln und Husten. Verlauf in 4 Monaten. Blutbefund: Rote 1 000 000, weiße 21 000, später 71 000 und zwar 50—77 % Mononukleäre, 23—44 Prozent Polynukleäre.

**Fall LXXIII.**

P. Reckzeh (65) 20jähr. Maler, als Kind Masern und Scharlach, zeitweilig Husten und Auswurf. Anfang Oktober 1905 bemerkte er, daß er fieberte, wenig Urin ließ und daß der Urin dunkelrot und trübe war, es traten Oedeme auf, daneben bestand Husten und Auswurf. Aufnahme am 5. Dezember, Exitus 29. Dezember 1905. Aus dem Status ist eine schwere gangränöse Angina hervorzuheben, im Urin hyaline und granulierte Cylinder. Blutbefund (mehrfache Untersuchungen): Rote zwischen 3 400 000 und 1 112 000, weiße von 5000 auf 42 400 steigend, davon sind 62—55 % polynukl. Leukocyten, 28—32 % kleine, 20—4 % große Lymphocyten. 2—3 % große mononukl. Leukocyten, 5—6 % Uebergangsformen, 1—0 % Eosinophile. Poikilocytose und Polychromatophilie werden gegen das Ende hin sehr stark.

Aus dem Sektionsprotokoll ist noch eine ulceröse Endocarditis mit septischen Thromben im Herzen und der A. femoralis hervorzuheben.

**Fall LXXIV.**

Veszprémi (85) 43jähr. Frau, vor 14 Tagen ging sie wegen Schmerzen im Mund in die dermatologische Klinik, hier wurde folgender Befund aufgenommen: Sattelnase, Septumperforation, Narbenbildung auf weichem Gaumen und Uvula, Injektion und Nekrose des Zahnfleisches. Rechtsseitige nekrotisierende Angina. Nach 8 Tagen Verlegung in die medizinische Klinik. Blutbefund: Hb 5,96 %. Rote 2 340 000, weiße 500 000, 86,2 % davon sind große, 11,8 % kleine Lymphocyten, 2,008 % multinukl, und 0,2 % uninukl. Neutrophile. 0,2 % Eosinophile und ebensoviel kernhaltige rote Blutkörperchen. Mäßige Poikilocytose und Polychromatophilie. Exitus am 22. Krankheitstage.

**Fall LXXV.**

Derselbe: 2jähr. Mädchen, seit 8 Tagen Schmerzen im Hals und Zahnfleisch. Zahnfleischrand schmutzigbraun belegt. Diphtherie der l. Tonsille. Exitus am 14. Krankheitstage.

Im Leichenblut starke Vermehrung der Leukocyten, hauptsächlich großer Lymphocyten. Im Knochenmark massenhaft Fibrin.

**Fall LXXVI.**

Derselbe: 25jähr. Frau, wurde wegen tuberkulöser Halsdrüsen in die Chirurgische Klinik aufgenommen. Einige Tage später bekam sie Fieber und hämorrhagisches Sputum und wurde deshalb nach der Medizinischen Abteilung verlegt. Hier hatte sie 9 Tage lang konstante Temperaturen bis 40°, Milzschwellung, belegte Zunge, erbsensuppenartige Stühle und Meteorismus. Widal war mehrmals positiv.

Auch hier wird im Leichenblut eine Vermehrung hauptsächlich der großen Lymphocyten ermittelt. Die Veränderungen der übrigen Organe sind ebenfalls für Leukaemie typisch.

**Fall LXXVII.**

Grawitz (32) 24jähriges, vorher stets gesundes Dienstmädchen, das mit skorbutischen Erscheinungen erkrankte und in 13 Tagen unter dem Bilde schwerster Kachexie mit leukaemischem Blutbefund zugrunde ging.

**Fall LXXVIII.**

Derselbe: 42jähr. Fräulein, sonst stets gesund. Juli 1900 bekam sie Zahnfleischblutungen, die Zähne wurden ihr locker. Der Zahnarzt zog ihr in einer Sitzung 14 Zähne. Nun bildete sich eine schwere Stomatitis mit Kiefernekrose. Exitus nach 14 Tagen. Blutbefund: 190 000 Leukocyten. Davon sind 60% Myelocyten, 10% polynukleäre Neutrophile, 10% eosinophile Myelocyten, 5% kleine und 15% große Lymphocyten.

**Fall LXXIX**

Pietrowsky (6). Seit Kindheit rechtsseitiger Ohrenfluß, vor 4 Wochen bildeten sich die Anschwellungen in der Gegend der Kieferwinkel. Die rechte brach allein auf, die linke wurde incidiert, die entstehende Blutung konnte nur durch in Terpentin getauchte Gaze gestillt werden. Blutbefund: Rote 2 400 000, weiße 79 800 mit 90% großen Lymphocyten. Exitus 7 Tage nach der Aufnahme.

**Fall LXXX.**

Wipham und Leathem (88). Kind von 25 Monaten, als Säugling hat es Bronchitis, vor 1 Jahr Masern gehabt, seit 4 Tagen ist es unruhig, verstopft, die Inguinaldrüsen sind geschwollen und sehr schmerzhaft. Blutbefund: rote 4 736 000 bezw. 1 870 000, weiße 25 000 bezw. 5600, davon sind 2,4% polynukl. Neutrophile, 96,4% hauptsächlich große Lymphocyten, 1,2% Uebergangsformen und 0,6% Normoblasten. Interkurrenter Herpes zoster. Exitus etwa 8—9 Wochen nach Beginn.

Aus dem Sektionsprotokoll ist eine linksseitige frische Pleuritis hervorzuheben.

**Fall LXXXI.**

Dieselben: 4½ jähr. Mädchen, aufgenommen 3. November, gestorben 11. November 1905. Es hat mit 2½ Jahren Masern und vor ½ Jahr Diphtherie gehabt, seit 3 Wochen besteht eine auffällige Blässe. Blutbefund: rote 2 196 000, weiße 20 000, davon sind 0,8 % polynukl. Neutrophile, 98,4 % hauptsächlich große Lymphocyten, Hb 42 %. Fieber besteht erst in den letzten Tagen.

**Fall LXXXII.**

Bailey (6) 18 jähr. Mädchen, aufgenommen 20. Dezember, gestorben 27. Dezember 1898. 3 Monate vor der Aufnahme bildete sich eine Schwellung des l. Unterkieferwinkels mit Vergrößerung der regionären Drüsen, die Menses blieben gleichzeitig aus. Vor 1 Monat wurden ihr dann beide Tonsillen und mehrere cariöse Zähne entfernt. Blutbefund: rote 3 860 000, weiße 53 000. Von 1000 weißen sind 25 polynukl., 4 eosinophil, 971 hauptsächlich große Lymphocyten

Bei der Sektion findet sich ein birnförmiger Thymustumor, aus teilweise degenerierten Rundzellen zusammengesetzt.

**Fall LXXXVIII.**

Derselbe: 7 jähr. Kind, aufgenommen 17. Februar, gestorben 14. März 1903. Vor 3 oder 4 Jahren hat es Mumps gehabt. Beginn der jetzigen Erkrankung am 8. Februar plötzlich mit einer Facialisparese und unartikulierter Sprache. Am nächsten Tage zog es sich bei einem leichten Sturz vom Schaukelpferd überraschend ausgedehnte Beulen zu Seitdem zunehmende Blässe. Blutbefund: rote 2 320 000, weiße 60 000, davon sind 3,3 % polynukl. Neutrophile 1,8 % hyaline Zellen, 95 % hauptsächlich große Lymphocyten. Geringe Poikilocytose, 1 Normoblast.

**Fall LXXXIV.**

Derselbe: 17 jähr. Junge, aufgenommen 24. August, gestorben 5. September 1905. Mit 6 Jahren hat er Masern und Otorrhoe gehabt, Beginn der Erkrankung vor 4 Wochen mit heftigen Rückenschmerzen, in den letzten 4 Tagen starkes Nasenbluten. Blutbefund: rote 3 200 000, weiße 50 000, 95 % davon sind Lymphocyten, 2,5 % polynukl. Neutrophile, 0,5 % Eosinophile und 2,5 % Myelocyten.

Bei der Sektion zeigen die glandulae intertracheales Reste tuberkulöser Infektion.

**Fall LXXXV.**

Derselbe: 23 jähr. Frau. Vor 3 Jahren hat sie eine Wurstvergiftung gehabt. Vor 8 Monaten 1. Partus, seitdem bestehen Schwäche und Blässe. Blutbefund: rote 1 968 000, weiße 60 000, davon sind 96 % hauptsächlich große Lymphocyten, 3,5 % polynukl. und 1,5 % mononukl. Neutrophile. Keine Eosinophile. Ziemlich erhebliche Poikilocytose.

**Fall LXXXVI.**

Derselbe: 47jähr. Mann, seit 12 Monaten leidet er an Verdauungsstörungen und fühlt sich schwach. Leichter Husten mit gelb-eitrigem Auswurf. Blutbefund: 2 460 000 rote, mit mäßiger Poikilocytose. Die weißen sind kolossal vermehrt (449 000—776 000) 96,5 %, davon sind hauptsächlich große Lymphocyten 2,5 % polynukl., 0,5 % mononukl. Neutrophile, 0,5 % Mastzellen, keine Eosinophile.

Bei der Sektion findet sich eine frische Miliartuberkulose der Lungen, ältere tuberk. Darmgeschwüre, von denen eins perforiert ist und allgemeine Peritonitis verursacht hat.

**Fall LXXXVII.**

Mager und Sternberg (47) 34jähr. Tagelöhnersfrau, aufgenommen 9. April, gestorben 26. April 1906. Beginn der Erkrankung mit Schwäche und Druck im Abdomen vor 10 Tagen. Blutbefund bei Lebzeiten bis auf eine starke Abnahme der roten Zellen normal, im Leichenblut dagegen findet sich eine erhebliche Leukocytose mit besonderer Vermehrung der Myelocyten (mindestens 21 % der weißen). Die leukaemischen Infiltrationen in allen Organen bestehen ebenfalls zum größten Teil aus Myelocyten. An der r. Lunge fanden sich Reste tuberk. Infektion.

**Fall LXXXVIII.**

W. Schultze (72) 13jähr. Junge, der in den letzten Jahren „schlechtes Blut" gehabt haben soll. Vor 8 Tagen erkrankte er mit Schmerzen und Schwellung im Halse und wurde mit Diphtherie-Serum gespritzt. 23. Juni Aufnahme, 24. Juni 1905 Exitus. Blutbefund: 560 000 Leukocyten; sie bestehen zur Hauptsache aus großen mononukl. Zellen, deren Protoplasma im ganzen ungranuliert ist, manchmal aber spärliche neutrophile Granula zeigt. Daneben finden sich wenig kleine Lymphocyten, vereinzelte mononukl. Eosinophile, aber keine polnukl. Neutrophile.

Bei der Sektion finden sich leukaemische Geschwulstknoten im Darm.

**Fall LXXXIX.**

Ziegler und Jochmann (92) 15jähriger Stallbursche, erkrankte am 8. Januar plötzlich mit Schlingbeschwerden und Erbrechen, 15. Januar Aufnahme, 25 Januar Exitus. Blutbefund: Hb 50 %, Rote 1 648 000, weiße 18 200, am nächsten Tage schnellt diese Zahl auf 240 000 und aus dem Blut läßt sich sehr reichlich der Staphylococcus albus züchten. Die Leukocyten bestehen zu 65—72 % aus Myelocyten, zu 16—14 % aus polynukl Neutrophilen, 9—5 % sind Uebergangsformen, 8,5—5,5 % Lymphocyten, 1,0—0,25 % eosinoph. Leukocyten, 1—2,25 % kernhaltige Rote und 0.5—0,25 % freie Kerne. Während des klinischen Verlaufs hat sich eine exsudative Pericarditis gebildet, die bei der Punktion 700 ccm trüb-hämorrhag. Flüssigkeit entleert.

Bei der Sektion findet sich eine linksseitige gangraenöse Angina. Zur Identifizierung des hauptsächlichsten Zelltyps wird dann die Müller-Jochmannsche Methode angewandt. Dabei zeigen Knochenmark und Milz eine erstaunlich große proteolytische Wirkung auf Löffler-Serum. Vor allem war der Unterschied deutlich an den Lymphdrüsen, die je nach dem Grade ihrer myeloiden Umwandlung auch zunehmende proteolytische Eigenschaften zeigten.

**Fall XC.**

Th. Hug (38). „Das 3jährige schwächlich aussehende Kind hatte erheblich vergrößerte Rachen- und Gaumenmandeln, deren Aussehen nichts Besonderes bot, Entfernung der Adenoide ohne Narkose, keine Nachblutung, etwa 8 Tage später größte Schwäche, Vergrößerung von Leber und Milz, hie und da kleine Petechien. Nach weiteren 8 Tagen Exitus, eine 16 Stunden vorher gemachte Blutuntersuchung ergab einen für akute Leukaemie typischen Befund, der auch durch die Sektion bestätigt wurde."

**Fall XCI.**

Wynhausen (89) ein in wenigen Monaten letal verlaufender Fall, kompliziert mit Tuberkulose. 24jähr. Mädchen erkrankte mit Flecken an den Beinen, Schüttelfrösten, Schmerzen im Larynx, Unterkieferschwellung und Nasenbluten. Blutbefund: Hb 70 % — 23 %, rote 3 220 000 — 1 910 000, weiße 7000 — 87 300, davon sind 43 — 4 % polynukl. Neutrophile, 30 — 4 % Lymphocyten und 36 — 75 % mononukl lymphoide Zellen.

**Fall XCII.**

H. Fowelin (27) 50jähr. Arbeiter, aufgenommen 11. April, gestorben 11. Mai 1893, seit 8 — 9 Jahren an beständigem Muskelrheumatismus leidend. Beginn der jetzigen Erkrankung vor 8 Tagen mit Kreuzschmerzen, Schwerhörigkeit und Mattigkeit. Blutbefund: Hb 40 %, w : r = 1 : 6, hauptsächlich große Lymphocyten.

**Fall XCIII.**

Derselbe: 13jähr. Schulmädchen, aufgenommen 17. Oktober, entlassen 2. November 1895. Die Kranke hat 7 mal Diphtherie durchgemacht, zum letzten Mal vor 7 Wochen. Seitdem fühlt sie sich nicht mehr wohl. Blutbefund: Hb 25 %, rote 1 500 000, weiße 991 450. Mikroskopisch Normoblasten und Poikilocyten, Markzellen, wenig Lymphocyten und Eosinophile. Sie wird ungebessert gegen den Rat der Aerzte entlassen.

Der unter Nr. 77 von Fowelin (27) angeführte Fall ist identisch mit dem von Ziegler und Jochmann (92) beschriebenen (Fall LXXXIX meiner Zusammenstellung.

**Fall XCIV.**

Eppenstein (23) 21 jähr. Schuhmacher, aufgenommen 30. September, gestorben 2. Oktober 1906, seit 6 Wochen matt, zunehmend blasser werdend. Seit 14 Tagen besteht Herzstechen und Anschwellung der l. Halsgegend Blutbefund: Hb 2,1 %, rote 1 080 000, weiße 50 000, davon sind 2,1 % polynukl. Neutrophile, 50,9 % große und 45,8 % kleine Lymphocyten und 1,2 % große Mononukleäre (Ehrlich). Deutliche Poikilocytose, Normoblasten. Im Venenblut massenhaft hämatolytisch wachsende Streptokokken.

Zur Identifizierung der weißen Zellen hat er dann Verdauungsversuche gegenüber Gelatine (von Stern und Eppenstein [74] angegeben) und Löffler-Serum gemacht (Methode Müller-Jochmann (55).

**Fall XCV.**

Hirschfeld (35) 6 jähr. taubstummer Knabe, aufgen. 2. Oktober, gestorben 24. Oktober 1906. Diagnose: Darmphthise (?), Lues hered., akute myeloide Leukaemie. Seit 3 Wochen bestehen heftige Durchfälle mit zunehmender Blässe. Blutbefund: Hb 30 %, rote 800 000, weiße 59 000, davon sind 52—59,6 % polynukl. Neutrophile, 1,0—0 % Eosinophile, 12—23 % Myelocyten, 24—9 % kleine, 16—9 % große Lymphocyten. Starke Poikilocytose.

**Fall XCVI.**

Hansemann (33) 32 jähr. Mann mit sehr raschem Krankheitsverlauf.

Bei der Sektion bestanden unter anderem leukaemische Infiltrationen in Hoden und Pankreas. Das Herz war an seiner Oberfläche in Gestalt matter wulstiger Verdickungen ungewöhnlich stark beteiligt. Am interessantesten war der Darm, der in Dünn- und Dickdarm Veränderungen aufwies, die von typhösen Prozessen kaum zu unterscheiden waren, nur am unteren Ende bestand eine starke wulstige Infiltration, die vom Befund bei Typhus stark abwich.

**Fall XCVII.**

Erb (24) 38jähriger Mann, aufgenommen 7. Februar, gestorben 10. Februar 1907, hat öfter Anginen gehabt, war aber sonst stets gesund. Beginn der jetzigen Erkrankung Ende Dezember 1906 mit Frösteln, Fieber und Schmerzen in der l. Seite.

Mißfarbige Pfröpfe auf den Tonsillen, aus dem Blut werden sehr zahlreiche Kolonien des Streptokokkus pyogenes aureus gezüchtet. Befund bei der Blutuntersuchung: Hb 45 %. Rote 2 250 000, weiße 27 600, davon sind 6 % polynukl. Neutrophile, 1 % Eosinophile, 0,5 % Myelocyten und 91 % hauptsächlich große Lymphocyten.

Der von Erb in Parallele gestellte 2. Fall der Türkschen (82) Abhandlung wäre die erste Beobachtung von akuter Leukaemie, die zur Ausheilung gelangte. Da aber auch in anderen Punkten erhebliche Ab-

weichungen von dem normalen Bilde der akuten Leukaemie verzeichnet sind, nehme ich Anstand, ihn in meine Statistik aufzunehmen, zumal da auch Türk selbst die leukaemische Natur der Erkrankung bestreitet

Nachzutragen wären noch:

**Fall XCVIII.**

Arneth (2) 10jähr. Knabe, aufgenommen 6. Mai, gest. 9. Mai 1900 stets etwas schwächlich, doch nicht ernstlich krank. Vom 22.—29. April blieb er der Schule fern, erbrach mehrmals, dann ging er wieder zur Schule und wurde am 5. Mai wegen auffallender Blässe vom Lehrer nach Hause geschickt. Am 6. Mai starkes Nasenbluten und Gelbfärbung der Haut. Blutbefund: Hb 40 %. Rote 256 000, weiße 10 600. Die roten Zellen weisen starke Poikilocytose und reichlich Normo- und Megaloblasten auf. Eine Spezialzählung der Weißen ergibt 4,5 — 5,8 % große, 35.3 — 22,9 % kleine Lymphocyten, 43,9 — 53,0 % neutrophile, 0,2 — 0,3 % eosinophile Polynukleäre. 13,0 — 15,1 % neutrophile, 0,5 — 0,6 % eosinophile Myelocyten und 2,1—2,4 % mononukl. große Leukocyten.

**Fall XCIX.**

Block (10) 12jähr. Knabe, bis vor 14 Tagen gesund, kam damals in poliklinische Behandlung angeblich wegen Lungenleidens Der Befund ergibt vor allem eine Verbreiterung des Herzens mit Unreinheit des I. Tons und stärkere Knochenschmerzhaftigkeit. Die klinische Diagnose lautete auf maligne Endocarditis und Sepsis, bei der Sektion fanden sich jedoch allenthalben leukaemische Veränderungen. Im Leichenblut starke Lymphocytose.

**Fall C.**

Hirschfeld (35) 66jähr. Frau, aufgenommen 12. Oktober, gestorben 27. Oktober 1905, hat 6 Partus und 1 Abort durchgemacht. Seit 4 Wochen klagt sie mit kurzen Unterbrechungen über Schmerzen in der l. Seite. Durchfälle. Blutbefund: Rote 2 000 000, weiße 108 000 und zwar 65,2 — 72,2 % polynukl. Neutrophile, 11 — 16 % Myelocyten, 18 — 11,6 % Lymphocyten, 5,2 — 0,3 % Eosinophile und 0,27 — 0 % Mastzellen.

Natürlich ist mit diesen Arbeiten das casuistische Material über akute Leukaemie aus den letzten Jahren immer noch nicht erschöpft. Das ist schon deshalb unmöglich, weil ein auffallend hoher Prozentsatz der Aufsätze in ausländischen Zeitschriften — namentlich amerikanischen und englischen — zerstreut ist, und ein großer Teil der Fälle in den verschiedensten medizinischen

Gesellschaften nur als Demonstration, kurze Erörterung oder in der Diskussion nebenbei vorgetragen wurde. Trotzdem aber enthalten die erwähnten Arbeiten Material genug, um Rechenschaft geben zu können, inwiefern der heutige Standpunkt zur Leukaemiefrage die Pinkus'sche (62) Arbeit zu modifizieren zwingt.

Seine Beschreibung des klinischen Bildes erfährt kaum eine wesentliche Aenderung oder Ergänzung. Hier wiederholen sich vielmehr stereotyp die bereits in der Einleitung hervorgehobenen Symptome. Die neuen Beobachtungen bekräftigen hauptsächlich die alte Thatsache, daß bei Stellung der Diagnose auf akute Leukaemie der größte Wert auf die multiplen Hämorrhagien in Haut und Schleimhäute und auf die Mund- und Zahnfleisch-Veränderungen zu legen ist. Daß aber trotzdem die Differentialdiagnose nicht so einfach ist, wie sie nach der Feststellung wohl erscheinen mag, beweisen die mannigfachen Fälle, bei denen sich erst auf dem Sektionstisch oder wenigstens unmittelbar ante exitum die wahre Natur des Leidens herausstellte. Bezeichnend für die Häufigkeit dieses Vorkommens ist, daß Veszprémi (85) in einer Arbeit drei derartige Fälle veröffentlichen kann. Am interessantesten in dieser Beziehung ist sicher der Fall von Milchner (51), der während der ganzen Beobachtungszeit trotz sorgfältigster Untersuchung keins der für die akute Leukaemie charakteristischen Symptome bot, und bei dem die Diagnose einzig und allein aus der Blutuntersuchung gestellt werden konnte. Es ist demnach voll und ganz zu unterstützen, wenn neuerdings von einer wachsenden Zahl von Klinikern gefordert wird, daß eine Blutuntersuchung ebenso notwendig wie etwa die Urinproben bei jedem einzelnen Krankheitsfalle ausgeführt werden müßte. — Einzelne Fälle sind dann darunter, in denen klinische Erscheinungen vorherrschen, die an und für sich gar nichts mit akuter Leukaemie zu tun zu haben scheinen. Der 2. Sternbergsche (75) Fall zeichnet sich durch eine Occulomotoriuslähmung und Strabismus convergens aus. Bailey (6) beschreibt einen Fall, in dem die Erkrankung mit einer Facialisparese einsetzte. So irreführend derartige Symptome in der ersten Zeit sein können, so reihen sie sich doch ungezwungen in das ganze Krankheits-

bild ein: entweder ist Stamm oder Wurzel des betreffenden Nervengebiets durch die bekannten leukaemischen Infiltrationen comprimiert oder eine größere Blutung hat den betreffenden Gewebsbezirk zerstört. Weiterhin sind Fälle unter den erwähnten, in denen eine der typischen Veränderungen durch besonderen Sitz oder excessive Ausdehnung den ganzen Krankheitsverlauf in einer von der Norm völlig abweichenden Weise beeinflußt. Ich möchte hierher den Fall von Barié und Salmon (8) rechnen, bei dem sich in der Subscapulargegend ein kindskopfgroßes Hämatom gebildet hatte, das incidiert wurde und 1300 g Blut entleerte. Es trat aber sofort wieder auf und der Patient ging an akuter Verblutung zugrunde. Vor allem aber erwähnenswert sind die Beobachtungen von Stewart (77) und der letzte Fall von Veszprémi (85) Bei beiden beginnt die Erkrankung in einer Weise, die den Verdacht auf schweren Unterleibstyphus außerordentlich nahe legt. Es wird die Widalsche Reaktion angesetzt und bei beiden fällt sie positiv aus. Veszprémi (85) hat sogar mehrmals während des Krankheitsverlaufes nachprüfen lassen, jedesmal mit demselben Ergebnis. Zur Erklärung des Stewart'schen (77) Falles könnte man allenfalls die in der Anamnese erwähnten, im Anschluß an den verletzten Partus aufgetretenen heftigen Diarrhoeen anführen und die Blutreaktion als Residuum des früher durchgemachten Typhus einstellen. Doch erscheint mir eine solche Deutung bei der Länge der Zwischenzeit — seit dem betreffenden Partus sind sicher schon mehrere Jahre verstrichen — etwas gezwungen. Dieser Befund ist um so interessanter, als auch sonst gewisse Beziehungen zwischen Typhus und Leukaemie nicht ganz von der Hand zu weisen sind. In der Arbeit von Chmelar (15) über die Aetiologie der akuten Leukaemie ist z. B. in einem merkwürdig hohen Prozentsatz seiner Zusammenstellung der akuten Leukaemie eine Typhusinfektion vorausgegangen. In den von mir zusammengestellten Fällen tritt dieses Verhältnis allerdings nicht sehr hervor, wie man aus der Tabelle auf Seite 38/39 ersieht. Doch bei der Durchsicht der älteren Literatur fand ich auch, abgesehen von Chmelar's (15) Fällen, sehr häufig Typhus in der Vorgeschichte

der akuten Leukaemie erwähnt. Alledem wäre noch immer kein besonders hoher Wert beizumessen, wenn nicht in einer Arbeit von Arnsperger (3) einer sehr merkwürdigen Thatsache Erwähnung getan wäre. Durch das gehäufte Zusammentreffen von Leukaemiefällen aus demselben Heimatsort stutzig gemacht, hat der Verfasser Nachforschungen in der betreffenden Gegend angestellt, die ihn noch mehrere Krankheitsfälle (allerdings alles chronische Leukaemien) in dem beschränkten Gebiet eines Flußtales bei Pforzheim auffinden ließen. Arnsperger (3) gibt nun an, daß sich dieses Gebiet durch keine hygienischen oder klimatischen Verhältnisse von der Nachbarschaft unterscheidet, als daß vor kurzem eine ausgedehnte Typhusepidemie dort geherrscht hat. Worin dieser Zusammenhang zwischen Typhus und Leukaemie möglicherweise bestehen kann, darüber möchte ich mich am Schluß der Arbeit, wenn ich auf die Aetiologie der Erkrankung zu sprechen komme, näher auslassen.

Streng genommen überhaupt nicht in den Rahmen dieser Arbeit gehört der letzte Fall von Bailey (6). Der betreffende Patient ist nämlich gar nicht an den Folgen der Leukaemie, sondern, wie die Obduktion ergeben hat, an einer Perforationsperitonitis zum Exitus gekommen, die sich im Anschluß an den Durchbruch eines tuberkulösen Darmgeschwürs gebildet hat, gestorben. Es könnte deshalb gegen diesen Fall angeführt werden, daß durch nichts bewiesen sei, ob sich die betreffende Leukaemie nicht ohne die Complikation chronisch entwickelt hätte.

Die pathologische Anatomie der akuten Leukaemie ist, wie oben erwähnt, abgesehen von den Schwierigkeiten, die die Deutung des Blutbildes bietet, eine durchaus einfache und einheitliche. Es kann sich deshalb hier auch nur — ähnlich wie bei den klinischen Erscheinungen — darum handeln, daß Größe und Lage der leukaemischen Infiltrate Bilder zeitigt, die auf den ersten Blick etwas Fremdartiges haben, oder aber andere pathologische Prozesse mehr oder minder vollkommen kopieren. Die starken leukaemischen Veränderungen des Darmtraktus, wie sie Drozda (19) neuerdings beschreibt, haben ihr Analogon bereits in dem Askanazy'schen (4) Falle gefunden.

Noch nicht beobachtet dagegen sind die kolossalen Veränderungen in den Nieren, wie sie in Bromwell's (12) II. Falle vorlagen. Es handelte sich hier um ausgedehnte Hämorrhagien in die Rindensubstanz. Besonders bemerkenswert ist dabei die Tatsache, daß zu Lebzeiten in dem genau untersuchten Urin nie Blut oder Albumen nachgewiesen ist. Es ist zu bedauern, daß anscheinend keine genauen mikroskopischen Schnitte von den betroffenen Nieren angefertigt sind, um zu zeigen, inwieweit die Größenzunahme der Organe auch hier auf leukaemischen Infiltrationen beruhte. Vereinzelt steht bisher auch die Glinsky'sche (30) Beobachtung da; vor allem sind es hier die flächenhaften Ausdehnungen, die die leukaemischen Infiltrationen z. B. im sulcus coronarius cordis und in den Gehirnhäuten angenommen haben.

Die auffallenden leukaemischen Veränderungen an den Rippenknochen-Knorpelgrenzen spiegeln bei oberflächlicher Betrachtung, wie Verfasser selbst betont, den Befund eines rhachitischen Rosenkranzes vor. Daß die Leukaemie des Darms leicht typhöse Geschwüre vortäuschen kann, ist oft erwähnt und leicht verständlich. Wie weit aber die Uebereinstimmung zwischen beiden Prozessen in manchen Fällen zu gehen vermag, erhellt sehr einleuchtend das Präparat, das Professor Hansemann (33) in der Berliner Mediz. Gesellschaft demonstrierte und bei dem sich im unteren Ileum eine dem Typhus völlig gleichende leukaemische Schwellung und Ulceration der Peyerschen Plaques fand.

Auf Blutbefund und Histiogenese der akuten Leukaemie näher einzugehen, ist mir von vornherein unmöglich, da es mir an klinischem Material fehlt, um mir über die vielen strittigen Punkte auf diesem Gebiet ein eigenes Urteil bilden zu können. In der Einleitung habe ich bereits das Blutbild der akuten lymphatischen und myeloiden Form kurz skizziert. Ich möchte dem nur noch hinzufügen, daß sich unter den 100 akuten Fällen meiner Zusammenstellung gerade 20 myeloider Natur fanden.

Es bleibt mir nur noch übrig auf die Aetiologie der akuten Leukaemien etwas näher einzugehen. Es haben sich da schon immer zwei Anschauungen schroff gegenübergestanden; die einen

wollen in der Erkrankung eine akute Infektion spezifischen Charakters sehen, die anderen reihen die akute Leukaemie unter die Lymphosarkome und stellen sie in Parallele mit den Myelomen. In den letzten Jahren sind dann immer mehr Stimmen laut geworden, die gewissermaßen die Mitte zwischen den beiden Theorien einnehmen und in der akuten Leukaemie eine Hyperplasie bestimmter Zellen des hämatopoetischen Apparates sehen, hervorgerufen durch verschiedene infektiöse und toxische Schädlichkeiten.

Die Annahme, daß die akute Leukaemie eine spezifische Infektion sei, stützt sich neben dem allgemeinen Krankheitsverlauf hauptsächlich auf Parasitenfunde in Blut und Gewebsaft Leukaemischer. Die Angaben beziehen sich so gut wie auf alle Klassen der Lebewesen: M. Gillavry (29), Bonardi (11), Roux (69) und Camillo Verdelli (89) beobachteten Kokken, Kelsch (41), Veillard (83), Fermi (26), Pawlowsky (59) stäbchenförmige Bazillen; Klebs (43) fand Gebilde, die er Monadinen nannte, Osterwald (58) und Kraus (41) amöboide Produkte. Am bekanntesten in dieser Beziehung sind gewiß die Löwitschen (46) Hämamöben geworden, deren es sogar für jede Leukaemieform eine besondere gab. Der größte Teil dieser Befunde erwies sich jedoch bald als bedingt durch Mischinfektionen. Was Löwits Hämamöben anlangt, so konnte Türk (82) den überzeugenden Nachweis führen, daß es sich um Kunstprodukte oder normale Zelleinschlüsse handelte. Auch alle Uebertragungsversuche der verschiedenen Parasiten auf Tiere blieben erfolglos.

Die Ansicht, die Leukaemie sei eine Sarkomatose wird hauptsächlich von Banti (7) verfochten, kann aber ebenfalls als widerlegt gelten, da immer wieder von den verschiedensten Forschern betont wird, daß die Zellen der Leukaemie gegenüber dem Lymphosarkom doch erhebliche Unterschiede aufweisen (z. B. das Vorhandensein kernhaltiger roter Blutkörperchen etc.).

Der Gesamtbefund bei Leukaemie läßt keine andere Deutung zu, als daß es sich pathol.-anatom. nur um hyperplastische Wucherungen bestimmter Knochenmarkszellen handelte, die dann mit dem Blutstrom in die einzelnen Organe deportiert werden.

Für die rein hyperplastische Natur der Leukaemie spricht auch der Umstand, daß die leukaemischen Veränderungen in den parenchymatösen Organen (natürlich mit Ausnahme der Milz) sich rein auf die Gefäße und ihre unmittelbarste Umgebung beschränken, ohne im entferntesten den Charakter von Carcinom- oder Sarkommetastasen annehmen zu können.

Treten wir nun der Frage näher, wodurch die hyperplastischen Vorgänge im Knochenmark ausgelöst worden, so gibt uns Chmelar (15) dafür eine recht einleuchtende Erklärung: Er geht von der Ansicht aus, daß die Infektionskrankheiten einen unbestreitbaren Einfluß auf den hämatopoetischen Apparat ausübten und sogar eine direkte Hyperplasie der lymphoiden Elemente des Knochenmarks hervorriefen. Dabei stützt er sich auf Arbeiten von Schede und Busch. Diese Schädigungen werden in den meisten Fällen nach Abklingen der Infektion überwunden und das normale Knochenmark regeneriert sich. „In einigen Fällen bestehen jedoch diese Veränderungen noch weiter; d. h. die Hyperplasie der lymphoiden Elemente wird excessiv, sodaß die hämatopoetischen Organe nicht mehr die große Menge von neu entstandenen Leukocyten beherbergen können, demzufolge die letzteren in den Blutkreislauf eindringen und die Leukaemie verursachen.“ Gewissermaßen eine Ergänzung der Chmelar'schen (15) Arbeit bilden die experimentellen Studien, die Ziegler (91) in den letzten Jahren ausgeführt hat; er geht dabei von der Annahme aus, das normale Blutbild werde garantiert durch eine ungestörte Relation zwischen den Funktionen der Milz und des Knochenmarks. Werde eines dieser Organe geschädigt, so gewinne das andere gewissermaßen die Ueberhand und wuchere uneingeschränkt weiter. Zum Beweise seiner Annahme hat er dann experimentell den follikulären Apparat der Milz durch Röntgenstrahlen zugrunde gerichtet und gibt an, dadurch bei den Versuchstieren Blutbilder einer myeloiden Leukaemie bekommen zu haben. Eine gleiche Schädigung etc. des Knochenmarks ist ihm noch nicht recht gelungen, weil er immer nur bestimmte Gebiete des Marks in Angriff nehmen konnte, und dann das der übrigen Knochen vikariierend für deren Funktion eintrat.

Ich bin mir wohl bewußt, daß viele seiner Deduktionen Anfechtbares genug haben, wie er denn auch schon den heftigsten Angriffen ausgesetzt war; doch sind ja seine Arbeiten noch nicht abgeschlossen, und soviel scheint doch festzustehen, daß er durch Schädigung des hämatopoetischen Apparats vikariierende Hyperplasie anderer Teile hervorgerufen hat. Er zieht aus seinen Arbeiten die logische Folgerung, daß vor allem die Infektionen Anlaß zum Ausbruch einer Leukaemie geben müssen, die besonders starke Schädigungen des hämatopoetischen Apparats, z. B. Degenerationen der Milzfollikel, verursachen. Als Beispiele solcher Krankheiten führt er Diphtherie und Typhus an. Wir werden sehen, daß mit einer solchen Annahme auch die klinischen Daten übereinstimmen.

Nach diesen Ausführungen bedarf es nur geringer Erweiterungen, um zu einer einheitlichen Auffassung des Wesens der Leukaemie zu gelangen. Es ist zunächst ganz klar, daß eine durchgemachte Infektion nicht sofort zum Ausbruch der Leukaemie zu führen braucht Vielmehr kann es sehr wohl der Fall sein, daß sich das Knochenmark so weit wieder regeneriert, um den Ansprüchen einer normalen Thätigkeit gerade genügen zu können. Kommt dann aber nur eine geringe Mehrleistung hinzu, eine Schädlichkeit, die ein normales Knochenmark ohne Anstrengung überwindet, so kann plötzlich die akute Leukaemie einsetzen. Ebenso verständlich ist es, daß nicht immer spezifisch infektiöse Erkrankungen das auslösende Moment abzugeben brauchen; vielmehr kann ein das Knochenmark oder die Milzgegend treffendes Trauma (cf. die Schattmann'sche [71] Arbeit), ständig wiederholte kleinere oder einmaliger größerer Blutverlust die unmittelbare Krankheitsursache abgeben.

Die beste Erläuterung meiner Deduktionen wird die Tabelle am Ende der Arbeit sein, in der ich diejenigen Erkrankungen, die unmittelbar den Ausbruch der Leukaemie verursachten mit *, weiter zurückliegende aber mit † bezeichnet habe. Den Einwand, es könnte sich beim Zusammenhang von Infektion und Leukaemie um ein rein zufälliges Zusammentreffen handeln, wird die Größe des Beobachtungsmaterials am besten widerlegen.

Wenn trotzdem ein nicht unbeträchtlicher Teil der Fälle keine speziellen Angaben enthält, so liegt das nur daran, daß sie mir nur im Referat zugänglich waren, das häufig die anamnestischen Daten ganz vernachlässigt. Andrerseits wird auch oft von den Bearbeitern selbst manches Anamnestische als für ihre Zwecke irrelevant nicht erwähnt. Bei der akuten Leukaemie ist es bei ihrer Uebereinstimmung mit dem klinischen Bilde von Infektionskrankheiten außerdem häufig sehr schwer, wenn nicht unmöglich, zu bestimmen, ob ein Symptomenkomplex — z. B. Halsschmerzen und Tonsillenschwellung — bereits zum Krankheitsbilde der Leukaemie gehört oder als auslösende Infektion zu bezeichnen ist.

Mit ein paar Worten möchte ich noch eingehen auf die ziemlich zahlreichen Arbeiten, in denen sich aus dem Blute Leukaemischer haben Staphylo- und Streptokokken züchten lassen (Fall Nr. XXV, XXXVIII, XCIV, XCVII). Zwei Erklärungen liegen hier nahe: Natürlich ist es sicher oft der Fall, daß zu einer akuten Leukaemie von den sekundären Infektionen aus eine Sepsis hinzutritt, und Eppenstein (23) betont mit Recht, daß eine solche Entwicklung bei der akuten lymphatischen Leukaemie um so eher möglich sei, als hier die neutrophilen Polynukleären mit ihren phagocytotischen Eigenschaften so erheblich vermindert seien. Andrerseits kommen aber auch solche Fälle vor, wo eine Sepsis zum Schluss ein ausgesprochen leukaemisches Blutbild bietet. Es ist bei dem großen Einfluß, den gerade eine septische Erkrankung auf den hämatopoetischen Apparat ausübt, sehr leicht verständlich, wenn sich hier eine Leukaemie ganz fondroyant entwickelt. — In analoger Weise muß man sich wohl in dem Veszprémi'schen (85) Falle das positive Ergebnis der Widalschen Reaktion erklären. Es hat hier wirklich ein Typhus abdominalis bestanden; nur sind die Symptome und der Leichenbefund durch die sich rasch entwickelnde Leukaemie so stark verändert worden, daß die Grundkrankheit völlig in den Hintergrund getreten ist.

Zum Schluß möchte ich noch mit wenigen Worten auf den Obrastzow'schen (57) Fall eingehen: Nimmt man unsere An-

schauung als Grundlage der Erklärung, so ist es leicht verständlich, daß zwei lange Zeit zusammenwohnende Personen, wie der Feldscher und sein Pflegling, auch denselben Schädigungen ausgesetzt sein können, die dann in jedem Falle gesondert den Ausbruch der Leukaemie hervorrufen können.

Soll ich meine Ansicht über die Aetiologie der akuten Leukaemie jetzt noch einmal kurz zusammenfassen, so halte ich sie für eine hyperplastische Wucherung bestimmter Knochenmarkszellen, hervorgerufen durch verschiedene Schädlichkeiten, als deren wichtigste zu betrachten sind: 1. abgelaufene Infektionen, 2. Blutverlust und 3. Traumen.

---

Zum Schluß möchte ich nicht verfehlen, auch an dieser Stelle meinem hochverehrten Lehrer, Herrn Geh.-Rat Eberth, für Ueberlassung der Arbeit und gütige Unterstützung und Anregung bei ihrer Abfassung, meinen verbindlichsten Dank auszusprechen.

---

| Fall | Infektionskrankheiten | | | | | | | | | | | | | | | | | Blutverluste | | | | | Traumen | Sonstige Erkrankung | | | | |
|---|---|---|---|---|---|---|---|---|---|---|---|---|---|---|---|---|---|---|---|---|---|---|---|---|---|---|---|---|
| | Diphtherie | Typhus | Scharlach | Masern | Variola | Malaria | Pneumonie | Pleuritis | Tbc. | Erkältungs-krankheiten | Angina | Lues | Gonorrhoe Schanker | Rheumatis-mus | Brechdurch-fall | Erysipel | Parulis | Mumps | Chlorose | Epistaxis | Partus | Menstruations anomalie | Operationen | | Botryocephalus latus | Paedatrophie | Raucher Trinker | Uraemie Nephritis | Cholelithiasis |
| II | † | | | | | | | | | | | | | | | | | | | | | | | | | | | | |
| III | | * | | † | | | | | | | | | | | | | | | | | * | | | | | | | | |
| VI | | | | | | | | | | | | | | | | | | | † | * | | * | | | | | | | |
| X | | | | | | † | | | | | | | | | | | | | | * | | | | | | | † | | |
| XI | | † | | | | | | | | † | | | | | | | | | | | | | | | | | | | |
| XII | | | | | | | | | | | | | | | * | | | | | | | | * | | | | | | |
| XIV | | | † | | | | †††† | * | | | | | | | | | | | | | | | | | | | | | |
| XV | | | | | | | | | | | | | | | | † | | | | | | * | | | | | | | |
| XVI | | | | | | | | | | | | | | | | | | | | * | | | | | | | | | |
| XVII | | | | | | | | | | | | | | | | | | | | * | | | | | | | | | |
| XVIII | | | | | | | | | | | | | | | | | * | | | | | | | | | | | † | † |
| XIX | | | | | † | | | | | | | | † | | | | | | | | | | | | | | | | |
| XX | | † | | | | | | | | | | | | | | | | | | | | | | | | | | | |
| XXVI | | † | | | | | | | † | | | | | | | | | | | * | | | | | | | † | | |
| XXIX | | | | | | | | | | * | | | | | | | | | | | | | | | | | | | |
| XXXI | | | | | | | | * | | | | | | | | | | | | | | | | | | | | | |
| XXXII | | | | | | | | | | | | | | | * | | | | † | | | | | | | | | | |
| XXXIII | | | | | | | | | | * | | | | | | | | | | | | | | | | | † | | |
| XXXIV | | | | | | | | | | | | | | | | | | | | | | | † | | | | | | |

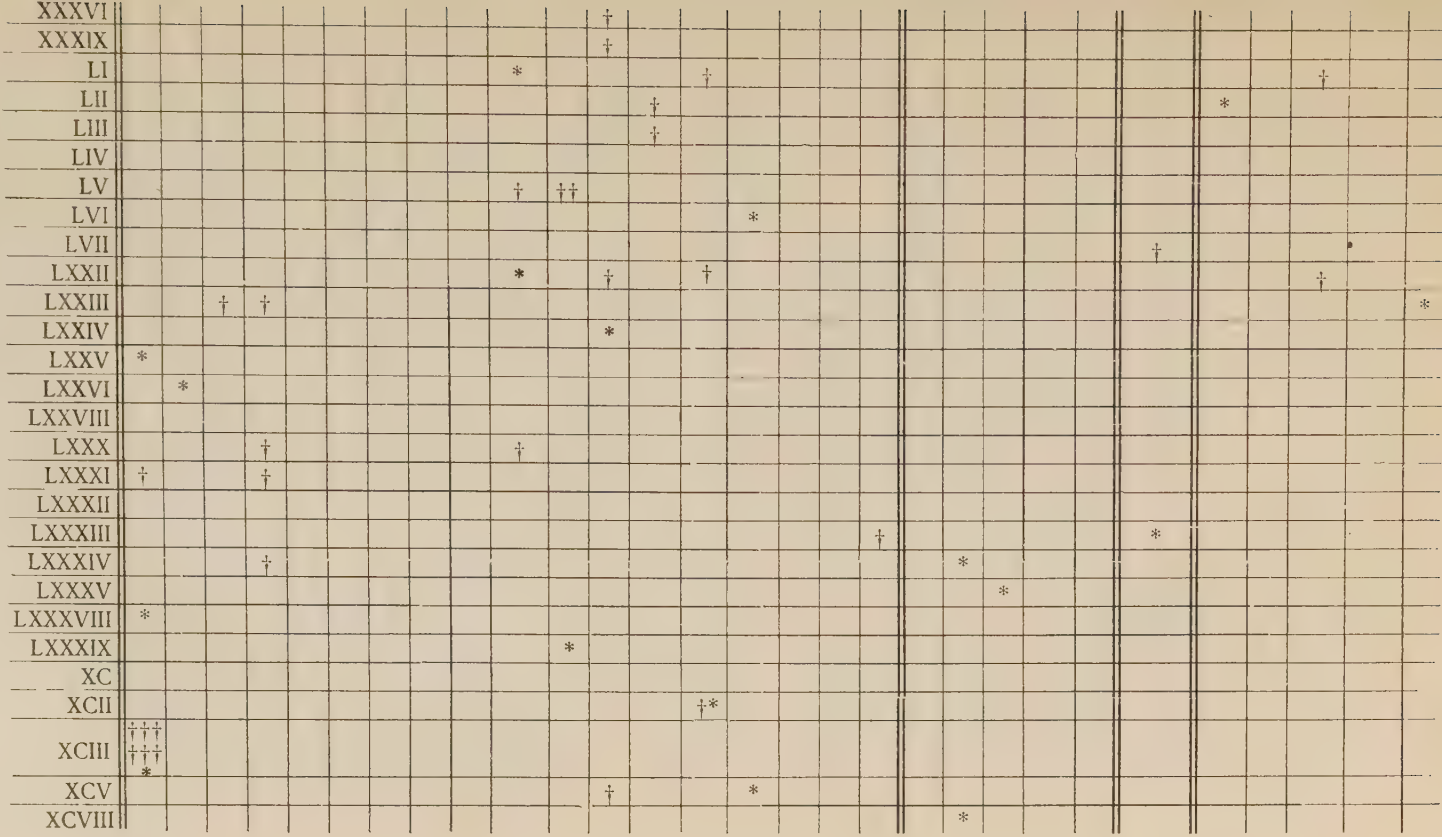
XXXVI
XXXIX
LI
LII
LIII
LIV
LV
LVI
LVII
LXXII
LXXIII
LXXIV
LXXV
LXXVI
LXXVIII
LXXX
LXXXI
LXXXII
LXXXIII
LXXXIV
LXXXV
LXXXVIII
LXXXIX
XC
XCII
XCIII
XCV
XCVIII

# Literatur-Verzeichnis.


1. **Alexander** und **Hirschfeld:** Ein bisher noch nicht beobachteter Befund bei einem Fall von akuter Leukaemie. Berliner klin. Wochenschr. 1902 Nr. 6.
2. **Arneth:** Hämatologischer Befund zu W. v. Leube „über einen Fall" etc. Deutsches Archiv f. klin. Medizin Bd. 69 pg. 331.
3. **Arnsperger:** Endemisches Auftreten myel. Leukaemie. Münchn. med. Wochenschr. 1905 Nr. 1.
4. **Askanazy:** Ueber akute Leukaemie und ihre Beziehungen zu geschwürigen Prozessen im Verdauungskanal. Virch. Arch. Bd. 137.
5. **Auer:** Some hitherto surdiscribed structious in the large lymphoc. of a case of acute Leukaemia. Amer. Journ. of med. Sciences Juni 1906, zitiert nach Virch.-Hirsch, Jahresber. 1906.
6. **Bailey:** Some cases of acute Leukaemia admitted into St. Georges Hosp. Lancet 15. Dez. 1906.
7. **Banti:** Die Leukaemien. Centralblatt f. Pathologie Nr. 1 1904.
8. **Barié** und **Salmon:** Sitzungsber. der société méd. des hôpitaux, zit. nach Centralblatt f. Pathologie 1904, Seite 427.
9. **Billings** und **Capps:** Acute myelog. Leukaemia. Amer. Journal of med. sciences, Sept. 1903.
10. **Block:** Klinisch haemat. Mitteilungen. Dtsch. med. Wochenschrift 1903, Nr. 29 und 30.
11. **Bonardi:** 2 Fälle von splenoider Leukaemie mit Schizomyceten im Blut. Revista gen. ital. di Clin. med. 1885, zit. nach Grawitz (32).

12. **Bramwell:** Chloroma and lymph. Leukaemia. Lancet 22. Februar 1902.

13. **Brandenburg:** Ueber akute Leukaemie im Kindesalter. Korrespondenzblatt für Schweizer Aerzte. XXXVI. Jahrg. Nr. 2, zit. nach Münchn. m. Wochenschr. 1906.

14. **Browning:** A case of mixed cell. Leukaemia with a short account of recent views on atyp. Leukaemia. Lancet 19. August 1905.

15. **Chmelar:** Beiträge zur Aetiologie der leuk. Erkrankungen. Wiener med. Wochenschr. 1903, Nr. 10.

16. **Mc. Crae:** 5 Fälle von akuter Leukaemie. Lancet 28. Jan. 05, zit. nach Münchn. med. Wochenschr. 1905 p. 875.

17. **Dennig:** Ueber einen Fall v. akuter Leukaemie ohne makrosk. nachweisb. Veränderungen d. blutb. Organe. Münchner med. Wochenschr. 1901.

18. **Donnan:** Ein Fall von akuter Leukaemie, Lancet 28. Jan. 1905, zit. nach Münchn. med. Wochenschr. 1905 pg. 875.

19. **Drozda:** Ein aparter Fall von akuter Leukaemie. Wien m. Wochenschr. 1903 Nr. 9.

20. **Dudgeon:** Acute Lymphocythaemia. Lancet 13. Juli 1903.

21. **Ebstein:** Ueber akute Leuk. Dtsch. Archiv f. klin. Mediz., Bd. 44, pg. 343.

22. **Ehrlich:** Nothnagel Spez. Pathol. u. Therap., Bd. VIII 1901.

23. **Eppenstein:** Acute Leuk. und Streptokokkensepsis. Dtsch. m. Wochenschr. 1907, Nr. 48.

24. **Erb:** Septische Erkrankungen und akute Leuk. Dtsch. med. Wochenschr. 1907, Nr. 21.

25. **Ewing:** Clinical pathol. of the blood. 1901, pg. 212, zit. nach Billings u. Capps (9).

26. **Fermi:** zit. nach Grawitz (32).

27. **Fowelin:** Beitrag z. Kenntnis d. Leuk. In.-Diss. Breslau 1907.

28. **Fraenkel:** Ueber akute Leuk. Dtsch. m. Wochenschr. 1895.

29. **Gillavry:** zitiert nach Grawitz (32).

30. **Glinsky:** Zur pathol. Anat. der akuten Leuk. Virch. Arch. Bd. 171, pg. 101.

31. **Gordinier:** The report of a case of acute myel. Leukaemia. Johns Hopk. Hosp. Bull. 1904, p. 314.

32. **Grawitz:** Klinische Pathologie des Blutes. Leipzig 1906.

33. **Hansemann:** Praepar. von akuter Leuk. Berl. m. Gesellsch., Bericht der Berl. klin. Wochenschr. 1907, pg. 821.

34 **Herrich:** Exophth. in Leuk. Amer. Journ. of med. sciences, Dezember 1905, zit. nach Virch. Hirsch Jahresber. 1906.

35. **Hirschfeld:** Ueber akute myel. Leuk. Berl. klin. Wochenschrift 1907, pg. 772. — Zur Kenntnis d. atyp. myel. Leuk. Berl. klin. Wochenschrift 1905, Nr. 32.

36. **Hitschmann** und **Lehndorff:** Ein Fall leukaemieartiger Erkrankung mit schwerer megaloblast. Anaemie und eigentümlich. Exanthem. Zeitschr. f. Heilkunde 1903, p. 130.

37. **Holst:** Akute Leuk. Nosk. Magazin for Lägevidenskalen 1904, Nr. 9, zit. nach Münchn. med. Wochenschr. 1905.

38. **Hug:** Ueber einen Fall von akuter Leuk. mit Exitus nach Adenotomie, 14. Versammlung süddtsch. Laryngologen Heidelb. Pfingsten 1907.

39. **Januskiewicz:** Ein Fall von akuter Leuk. Virch. Arch. Bd. 173 p. 309.

40. **Kakels:** Arch. of Pediatr. Juni 1902, zit. nach Savory (70).

41. **Kelsch:** zitiert nach Grawitz (32).

42. **Kerschensteiner:** Zur Leukaemiefrage. Münchn. m. Wochenschrift 1905, Nr. 21.

43. **Klebs:** zitiert nach Grawitz (32).

44. **Kraus:** zitiert nach Grawitz (32).

45. **Larrabec:** Acute lymph. Leuk. in infancy, Boston med. and surgic. Journ. 1905, zitiert nach Lancet 1. Oktober 1905.

46. **Löwit:** Beziehungen d. einzelnen Leukocytenformen unter einander, Ergebnisse d. Pathologie Juli 1900/1901.

47. **Mager** und **Sternberg:** Zur Kenntnis der akuten myel. (gemischtz.) Leuk. Wiener klin. Wochenschr. 1906 p. 1471.

48. **Mathew:** Acute lymph. Leuk. Scottish med. and surg. Journ. 1906, Juli, zitiert nach Münchn. med. Wochenschrift 1906 p. 1928.

49. **Meyer:** Beiträge zur Leukocytenfrage. Münchn. m. Wochenschrift 1903, Nr. 35.

50. **Michaelis:** Ueber einen der Gruppe der l.-artigen Erkrankungen zugehörigen Fall. Zeitschr. f. klin. Medizin, Bd. 45 p. 87.

51. **Milchner:** Zur klin. Diagnose der akuten Lymphocythaemie. Internat. Beiträge zur inner. Med. f. E. v. Leyden 1902, p. 339.

52. **Miller** und **Heß:** A case of acute Leukaemia with death due to rupt. of the spleen. Amer. Med. 1904.

53. **Millard** und **Girode:** Société méd. des hôpit. 1903, zitiert nach Centralbl. f. Pathol. 1904, p. 429.

54. **Mixa:** Wiener klinische Rundschau 1901, Nr. 37, 38.

55. **Müller** und **Jochmann:** Münchn. med. Wochenschr. 1906, Nr. 29 u. 30.

56. **Neutra:** Ueber den Einfluß akuter Infektionskrankh. auf die Leuk. Zeitschr. f. Heilkunde 1903, Abt. inn. Medizin, p. 349.

57. **Obrastzow:** Dtsch. m. Wochenschr. 1890.

58. **Osterwald:** zit. nach Grawitz (32).

93. **Pappenheim:** Demonstr. eigenart. Zelleinschl. in den Zellen einer akuten myel. Leukaemie. Berl. med. Gesellsch. 18. Dezember 1907.

59. **Pawlowsky:** Zur Lehre von der Aetiologie d. Leuk. Dtsch. med. Wochenschr. 1892, Nr. 28.

60. **Phear:** A case of Leuk. Med.-Chir. Transact. London 1901, Vol. 84, pg. 453.

51. **Pietrowsky:** Zur lymph. Leuk. Zeitschrift f. Heilkunde, Januar 1906, p. 140.

62. **Pinkus:** Nothnagels Spez. Pathol. u. Therap. 1901.

63. **Plehn:** 2 Fälle von Leuk. Verein f. inn. Med., 19. März 1906. Bericht der Münchn. med. Wochenschr. 1906, Nr. 13.

64. **Pfannkuch:** Beitrag z. Lehre von der akuten Leuk. Wiener med. Wochenschr. 1904, Nr. 39.

65. **Rechzeh:** Ueber atyp. Leuk. und Pseudoleuk. Charitée-Annalen 30. Jahrg. p. 61.

66. **Reed:** A case of lymph. Leuk. without enlargement of the lymph. glands. Amer. Journ. of med. sc. Oktober 1902.

67. **Rolleston** und **Ascherson:** A case of acute lymph. Leuk. Clinic. society of London. Lancet 1903 p. 657.

68. **Rosenblath:** Ueber Chlorom u. Leuk. Dtsch. Arch. f. klin. Med. Bd. 72, p. 1.

69. **Roux:** zitiert nach Grawitz (32).

70. **Savory:** A case of acute lymph. Leuk. Lancet 6. Februar 1904.

71. **Schattmann:** Trauma und Leuk. In.-Diss. Halle a. S. 1906.

72. **Schultze:** Ein Beitrag z. Kenntnis der akuten Leuk. Zieglers Beiträge, Bd. 39, p. 252.

73. **Spooner** und **Churchill:** Acute Leuk. in early life. Amer. Journ. od med. sc. Oktober 1904, zitiert nach Virch.-Hirsch, Jahresber. 1904/1905.

74. **Stern** und **Eppenstein**: Münchn. med. Wochenschr. 1906. Nr. 45.

75. **Sternberg:** Ueber lymph. Leukaemie. Zeitschr. f. Heilkunde 1904.

76. **Stevens:** A case of acute L. Lancet 21. Januar 1905.

77. **Stewart:** A case of acute L. presenting some interesting features. Amer. Journ. of med. Sc. 1901 Nov.

78. **Stewart** und **Campbell:** Montreal med. Journ. 1902 pg. 272 zit. n. Gordinier (31).

79. **Stock:** Ueber Augenhintergrundsveränderung bei L. Verein Freiburger Aerzte 27. Oktober 1905. Bericht d. Münchn. med. Wochenschr. 1906 p. 333.

80. **Taylor:** Two cases of lymphocythaemia. Clinic. society of London. Bericht d. Brit. med. Journ. 1903 p. 1415.

81. **Tobot:** L. mit raschem Verlauf. Rév. de méd. 1906, zit. n. Dtsch. Medizinal.-Zeitung Jahrg. XXVII p. 633.

82. **Türk:** Ein Fall von akuter myel. L. mit Grünfärbung des Knochenmarks. Wiener klin. Wochenschrift 1903 p. 333. Septische Erkrankungen bei Verkümmerung des Granulocytensystems. Wiener klin. Wochenschr. 1907, Nr. 6.

83. **Veillard** zitiert nach Grawitz (32).

84. **Verdelli** zitiert nach Grawitz (32).

85. **Vesprémi:** Beiträge zur Histologie der sog. „akuten Leuk." Virch.-Arch. Bd. 184 p. 220.

86. **P. Weber:** Ein Fall von akuter Leuk. mit einem Schema zur Einteilung der Leuk. u. Pseudoleuk. Virch.-Arch. Bd. 174 p. 324.

87. **P. Weber** und **Fürth:** A case of anaemia and one of acute lymphocythaemia with special reference to conditions of aplasia of the haematopatic tissues in Leuk. Edinb. med. Journ., März 1905.

88. **Wipham** und **Leathem:** Some unusual forms of Anaemia in childhood. Lancet 11. August 1906.

89. **Wynhausen:** Beiträge zur Kenntnis der akuten Leuk. Niederl. Tydschr. voor Geneeskunde, Februar, Nr. 1, zitiert nach Münchn. med. Wochenschr. 1907, p. 2349.

90. **Zeri:** Beitrag zur Frage der akuten Leuk. Il policlinico Februar u. März 1906. Zitiert nach Münchn. m. Wochenschrift 1906, p. 1584.

91. **Ziegler:** Ueber exper. Erzeugung und das Wesen d. Leuk. Verhandl. d. 24. Congr. f. inn. Med., Wiesb. 1907.

92. **Ziegler** und **Jochmann:** Zur Kenntnis der akuten myel. Leuk. Dtsch. m. Wochenschr. 1907, p. 749.

# Lebenslauf.

Am 3. November 1883 zu Hirschberg i. Schles. geboren und evangelischer Konfession, besuchte ich zunächst von Ostern 1890—93 die bürgerliche Mittelschule meiner Heimatstadt; dann durchlief ich das humanistische Gymnasium daselbst von Sexta bis Oberprima. Am 1. März 1902 erhielt ich das Zeugnis der Reife. Ich bezog dann auf 1 Semester die Universität Tübingen; die nächsten 4 brachte ich in Leipzig zu, wo ich am 25. Juli 1904 meine ärztliche Vorprüfung bestand. Mein klinisches Studium vollendete ich dann in Halle a. S. Hier legte ich am 14. Mai 1907 mein Staatsexamen ab. Das ganze praktische Jahr brachte ich im Salvator-Krankenhause zu Halberstadt zu.

Meine Lehrer waren

in Tübingen: Prof. v. Grützner, Froriep, Heidenhain, v. Vöchting und Paschen.

in Leipzig: Prof. Beckmann, Wiener, His, Hering, Chun, Pfeffer, Spalteholz, Fick, Held und Dr. Garten.

in Halle a. S.: Geh.-Rat Anton, v. Bramann, Eberth, Fraenkel, Harnack, v. Mering, Schmidt-Rimpler, Schwartze, Veit. Prof. Braunschweig, Frese, Gebhardt, Haasler, Nebelthau, Oberst, Schulz, Stöltzner, Wullstein, Dr. Baumgarten, Tomasczewsky, Freund.

in Halberstadt: Dr. Springorum.

Ihnen allen sage ich auch an dieser Stelle meinen aufrichtigsten Dank.